



**KEMENTERIAN RISET, TEKNOLOGI, DAN PENDIDIKAN TINGGI
UNIVERSITAS SEBELAS MARET
FAKULTAS KEDOKTERAN
Jl. Ir. Sutami 36 A Surakarta Tel/Fax (0271) 664178**

BUKU MANUAL KETERAMPILAN KLINIK

**TOPIK
JOINT AND SPINE**

**KEMENTERIAN RISET, TEKNOLOGI, DAN PENDIDIKAN TINGGI
UNIVERSITAS SEBELAS MARET
FAKULTAS KEDOKTERAN
2018**

TIM PENYUSUN

Udy Herunefi Hancoro, dr., Sp.B, SpOT

Selfi Handayani, dr., MKes.

Rieva Ernawan, dr., SpOT (K)

Desy K Tandiyo, dr., SpKFR

Balgis, dr., MSc-CMFM, Sp. Ak, DLP

Dr. Isna Qadrijati, dr., MKes.

Muthmainah, dr., M.NeuroSc

Yunia Hastami, dr., MMedEd

Abstrak

Spine and Joint merupakan salah satu tema blok dalam kurikulum pendidikan dokter di Fakultas Kedokteran Universitas Sebelas Maret. Untuk mencapai kompetensi di bidang ini, mahasiswa kedokteran perlu belajar melalui berbagai cara pembelajaran, antara lain dengan belajar keterampilan diagnostik pemeriksaan muskuloskeletal.

Manual Skills Lab Joint and Spine berisi Anatomi Tulang belakang dan pemeriksaan tulang belakang. Dalam Anatomi tulang belakang, mahasiswa dapat mereview vertebra penyusun tulang belakang dan sendinya sehingga mampu memahami tipe dan gerakan yang ditimbulkan. Sementara itu, pemeriksaan tulang belakang menjelaskan bagaimana cara dan tahapan pemeriksaan tulang belakang secara detil per regio, mulai dari superior ke inferior. Manual ini dilengkapi dengan, silabus, tujuan pembelajaran, prosedur keterampilan klinis dan daftar buku acuan serta daftar tingkat kompetensi keterampilan klinik yang harus dicapai sehingga membantu mahasiswa belajar lebih fokus.

Rencana Pembelajaran Semester (RPS) memuat tujuan pembelajaran blok disertai daftar indikator ketercapaiannya, metode pembelajaran yang dipakai, alokasi waktu, materi dan buku referensi, dan sistem penilaiannya. Setiap prosedur pemeriksaan disertai dengan panduan untuk melakukan inspeksi, palpasi dan penilaian Range of Motion aktif dan pasif.

Kata kunci: joint, spine, pemeriksaan fisik

KATA PENGANTAR

Puji syukur Alhamdulillah kami panjatkan kehadiran Allah SWT karena hanya dengan bantuan-Nya kami dapat menyempurnakan dan menyelesaikan penyusunan Buku Manual Skills Lab Topik Joint and Spine Fakultas Kedokteran Universitas Sebelas Maret.

Penyusunan buku manual ini ditujukan untuk membantu dosen dan mahasiswa dalam melaksanakan kegiatan pembelajaran dalam skills lab yang diselenggarakan pada semester 3 program pendidikan dokter FK UNS. Berdasarkan masukan dari berbagai pihak, buku ini berisi panduan untuk meningkatkan keterampilan klinis terutama ketrampilan pemeriksaan ilmu-ilmu dasar. Buku ini berisi RPS, tujuan pembelajaran, panduan prosedur pemeriksaan klinis, dan daftar acuan yang dapat digunakan untuk membantu belajar mahasiswa.

Sumbang saran sangat diharapkan guna memperbaiki serta menyempurnakan buku modul ini di dalam penyusunan yang akan datang. Buku ini dapat terbit berkat bantuan dari berbagai pihak, untuk itu penyusun mengucapkan banyak terima kasih terutama kepada seluruh tim penyusun serta semua pihak yang tidak dapat kami sebutkan satu persatu.

Semoga kerjasama semua pihak dalam melaksanakan kegiatan pembelajaran ketrampilan klinis ini akan lebih ditingkatkan demi keberhasilan pendidikan dokter yang berkualitas.

Surakarta, Agustus 2018

Ketua Tim Penyusun

Manual Skills Lab Topik Joint and Spine

DAFTAR ISI

Tim Penyusun .	1
Abstrak	2
Kata Pengantar	3
Daftar Isi	4
Pendahuluan	5
Tujuan Pembelajaran	5
Rencana Pembelajaran Semester	8
ANAMNESIS	11
PEMERIKSAAN EKSTREMITAS ATAS	14
PEMERIKSAAN EKSTREMITAS BAWAH	28
PEMERIKSAAN VERTEBRA	42
Ceklist	51
Daftar Pustaka	54

PENDAHULUAN

Dalam melakukan pemeriksaan fisik diagnostik joint and spine, seorang dokter perlu mengawali dengan memperkenalkan diri, kemudian dilanjutkan dengan menerangkan kepada pasien maksud dan tujuan pemeriksaan yang akan dilakukan serta meminta ijin untuk melakukan pemeriksaan sehingga pasien akan merasa nyaman terhadap pemeriksa dan bisa bersikap kooperatif.

Sebelum melakukan pemeriksaan fisik diagnostik joint and spine, perlu dilakukan terlebih dahulu Anamnesis untuk mendapatkan data pasien secara keseluruhan, kemudian baru dilakukan pemeriksaan fisik muskuloskeletal dan dilanjutkan dengan pengecekan apakah cara pemeriksaan sudah benar atau belum dengan melihat buku panduan pemeriksaan keterampilan joint and spine dan mencocokkan dengan checklist penilaian.

TUJUAN PEMBELAJARAN

Setelah mempelajari Buku Keterampilan Diagnostik Pemeriksaan Joint and Spine ini diharapkan mahasiswa mampu :

1. Mengetahui prinsip-prinsip pemeriksaan sistem muskuloskeletal.
2. Melakukan anamnesis pada pasien dengan keluhan sistem muskuloskeletal.
3. Melakukan pemeriksaan regio bahu (*shoulder*).
4. Melakukan pemeriksaan regio siku (*elbow*).
5. Melakukan pemeriksaan regio pergelangan tangan (*wrist*) dan tangan(*hand*).
6. Melakukan pemeriksaan regio pinggul (*hip*).
7. Melakukan pemeriksaan regio lutut (*knee*).
8. Melakukan pemeriksaan regio tumit (*ankle*) dan kaki (*foot*).
9. Melakukan pemeriksaan vertebra.

Dalam memahami keterampilan Pemeriksaan Muskuloskeletal mahasiswa diharapkan telah mempunyai pengetahuan tentang :

1. Anatomi : struktur tulang dan sendi, ligamentum, sistem otot/kelompok otot dan syaraf yang menginervasinya.
2. Fisiologi : mekanisme kontraksi otot, fungsi ligamentum, dan gerakan sendi.

TINGKAT KOMPETENSI KETERAMPILAN KLINIK SKDI 2012

NO	KETRAMPILAN PEMERIKSAAN FISIK	Kompetensi
1	Inspeksi gait	4A
2	Inspeksi tulang belakang saat berbaring	4A
3	Inspeksi tulang belakang saat bergerak	4A
4	Inspeksi tonus otot ekstremitas	4A
5	Inspeksi sendi ekstremitas	4A
6	Inspeksi postur tulang belakang dan pelvis	4A
7	Inspeksi posisi scapula	4A
8	Inspeksi fleksi dan ekstensi punggung	4A
9	Penilaian fleksi lumbal	4A
10	Panggul: penilaian fleksi dan ekstensi, adduksi, abduksi dan rotasi	4A
11	Menilai atrofi otot	4A
12	Lutut: menilai ligamen krusiatum dan kolateral	4A
13	Penilaian meniscus	4A
14	Kaki: inspeksi postur dan bentuk	4A
15	Kaki: penilaian fleksi dorsal/plantar, inversi dan eversi	4A
16	<i>Palpation for tenderness</i>	4A
17	Palpasi untuk mendeteksinyeri diakibatkan tekanan vertikal	4A
18	Palpasi tendon dan sendi	4A

19	Palpasi tulang belakang, sendi sakro-iliaka dan otot-otot punggung	4A
20	<i>Percussion for tenderness</i>	4A
21	Penilaian range of motion (ROM) sendi	4A
22	Menetapkan ROM kepala	4A
23	Tes fungsi otot dan sendi bahu	4A
24	Tes fungsi sendi pergelangan tangan, metacarpal dan jari-jari tangan	4A
25	Pengukuran panjang ekstremitas bawah	4A



RENCANA PEMBELAJARAN SEMESTER (RPS)
PROGRAM STUDI KEDOKTERAN
FAKULTAS KEDOKTERAN
UNIVERSITAS SEBELAS MARET

Identitas Mata Kuliah

Kode Mata Kuliah : **SL304**
Nama Mata Kuliah : **Skills Lab Joint and Spine**
Bobot Mata Kuliah(sks) : **0,5 SKS**
Semester : **3**
Mata Kuliah Prasyarat : **Histologi dan Fisiologi**

Identitas dan Validasi

Dosen Pengembang RPS : Sigit Setyawan, dr., MSc
Koord.Kelompok Mata Kuliah : Rieva Ernawan, dr., Sp.OT
KepalaProgramStudi : Sinu Andhi Jusup, dr, M.Kes

Nama

Tanda Tangan

Capaian Pembelajaran Lulusan (CPL)

Kode CPL

CP 3 : Melakukan manajemen pasien mulai dari anamnesis, pemeriksaan fisik, pemeriksaan penunjang, penegakandiagnosis dan penatalaksanaan secara komprehensif
CP 7 : Mampu melakukan komunikasi efektif di bidang kedokteran dan kesehatan

Unsur CPL

CP Mata kuliah (CPMK)

1. Mengetahui prinsip-prinsip pemeriksaan sistem muskuloskeletal.
2. Melakukan anamnesis pada pasien dengan keluhan sistem muskuloskeletal.
3. Melakukan pemeriksaan regio bahu (*shoulder*).
4. Melakukan pemeriksaan regio siku (*elbow*).
5. Melakukan pemeriksaan regio pergelangan tangan (*wrist*) dan tangan(*hand*).
6. Melakukan pemeriksaan regio pinggul (*hip*).
7. Melakukan pemeriksaan regio lutut (*knee*).
8. Melakukan pemeriksaan regio tumit (*ankle*) dan kaki (*foot*).
9. Melakukan pemeriksaan vertebra.

Bahan Kajian Keilmuan

: Anatomi, Histologi dan Fisiologi Sistem Muskuloskeletal Ekstremitas Superior, Inferior dan Vertebra

Deskripsi Mata Kuliah

: Keterampilan Pemeriksaan Joint and Spine dilatihkan di Skills Lab untuk menunjang kompetensi mahasiswa dalam pemeriksaan muskuloskeletal ekstremitas superior, inferior dan vertebra pada pasien. Pada akhir sesi pembelajaran diharapkan mahasiswa dapat kompeten dalam pemeriksaan muskuloskeletal ekstremitas superior, inferior dan vertebra secara benar, lengkap dan runtut pada pasien. Pembelajaran pemeriksaan kulit dilatihkan pada 2 sesi yaitu sesi terbimbing dan mandiri. Penilaian kompetensi mahasiswa dalam pemeriksaan Joint and Spine dilakukan saat OSCE di akhir semester III.

Daftar Referensi

1. Burton, R., 1983, The Hand Examination & Diagnosis, 2nd edition, Churchill Livingstone.
2. Hoppenfeld, S., 1986, Physical Examination Of The Spine and Extremities, Appleton & Lange.
3. Salomon, L., 2001, System of Orthopaedics and Fractures, 8th edition, Oxford University, New York.

Penilaian*

Tahap	Kemampuan akhir	Materi Pokok	Referensi	Metode Pembelajaran	Pengalaman Belajar	Waktu	Indikator/kode CPL	Teknik penilaian /bobot
1	2	3	4	5	6	7	8	9
I	Mahasiswa mampu melakukan pemeriksaan ekstremitas superior dan inferior	<ol style="list-style-type: none"> Mengetahui prinsip-prinsip pemeriksaan sistem muskuloskeletal. Melakukan anamnesis pada pasien dengan keluhan sistem muskuloskeletal. Melakukan pemeriksaan regio bahu (<i>shoulder</i>). Melakukan pemeriksaan regio siku (<i>elbow</i>). Melakukan pemeriksaan regio pergelangan tangan (<i>wrist</i>) dan tangan (<i>hand</i>). Melakukan pemeriksaan regio pinggul (<i>hip</i>). Melakukan pemeriksaan regio lutut (<i>knee</i>). Melakukan pemeriksaan regio tumit (<i>ankle</i>) dan kaki (<i>foot</i>). 	<ol style="list-style-type: none"> Burton, R., 1983, <i>The Hand Examination & Diagnosis</i>, 2nd edition, Churchill Livingstone. Hoppenfeld, S., 1986, <i>Physical Examination Of The Spine and Extremities</i>, Appleton & Lange. Salomon, L., 2001, <i>System of Orthopaedics and Fractures</i>, 8th edition, Oxford University, New York. 	<ol style="list-style-type: none"> Kuliah Pengantar SkillsLab Terbimbing SkillsLab Mandiri 	<ol style="list-style-type: none"> Diskusi Demonstrasi Praktik Refleksi & Feedback 	<p>4x100 menit</p>	<p>CP3 CP7</p>	OSCE

2	Mahasiswa mampu melakukan pemeriksaan vertebra	1. Melakukan anamnesis pada pasien dengan keluhan sistem muskuloskeletal. 2. Melakukan pemeriksaan vertebra.						
---	--	---	--	--	--	--	--	--

ANAMNESIS

Untuk mengumpulkan data pasien perlu dilakukan anamnesis, yang meliputi:

- a. Data umum: nama, jenis kelamin, umur, alamat, pekerjaan.
- b. Keluhan utama: keluhan yang menyebabkan pasien datang ke seorang dokter.
Biasanya pasien dengan penyakit muskuloskeletal datang dengan keluhan utama sebagai berikut:
 - 1) Nyeri: leher, punggung, pinggang, nyeri sendi dengan atau tanpa gejala sistemik seperti demam.
 - 2) Sendi bengkak.
 - 3) Gangguan gerak.Data yang harus digali dari keluhan utama :
- c. Kualitas nyeri.
 - 1) Derajat nyeri: penurunan *range of motion* (ROM), keterbatasan gerakan, gangguan tidur, kesulitan melakukan aktifitas fisik rutin yang sudah biasa dilakukan seperti berjalan, berdiri, duduk, jongkok, bangkit dari tempat tidur, menggerakkan leher dan lain-lain.
 - 2) Lokasi dan penjararan nyeri: lokalisata, difus, radiasi nyeri, melibatkan mono atau poliartrikuler.
 - 3) Faktor yang memperberat terjadinya keluhan: aktifitas fisik, perubahan posisi
 - 4) Faktor yang meringankan rasa sakit: istirahat, perubahan posisi, pemijatan, obat.
 - 5) Perubahan sensasi: hipo/hiperestesia, parestesia.
 - 6) Gejala neuromuskuler yang lain: kontraksi involunter, kelemahan otot, deformitas, tremor.
- d. Gangguan fungsi organ: retensio urine, konstipasi, inkontinensia urine, inkontinensia alvi.
- e. Kelainan pada kulit: *rash*, deskuamasi, sinus, sikatriks.
- f. Gejala sistemik: demam, menggigil, *rash*, penurunan berat badan, anoreksia.
- g. Penting untuk membedakan apakah keluhan bersumber dari tulang, sendi, otot, atau tendo; berlangsung akut atau kronis; inflamatorik atau non-inflamatorik.
- h. Riwayat penyakit yang lalu: trauma, operasi.
- i. Riwayat penyakit keluarga.

- j. Status sosial ekonomi.
- k. Riwayat alergi.
- l. Riwayat pemakaian obat-obatan (steroid), alkohol, merokok.

Pada pemeriksaan Muskuloskeletal, dibagi menjadi:

1. Pemeriksaan Umum, meliputi :
 - a. Kondisi pasien secara umum.
 - b. Pemeriksaan tanda vital (tekanan darah, frekuensi nadi, frekuensi respirasi dan suhu).
 - c. Posisi (berbaring, berjalan atau berdiri).
2. Pemeriksaan Regional : pemeriksaan dilakukan pada sisi yang sakit, kemudian bandingkan pada sisi yang normal.
 - a. Inspeksi :
 - 1) Inspeksi dilakukan dari sisi anterior, lateral dan posterior.
 - 2) Ekstremitas atas dan bawah diperiksa dari proksimal ke distal (apakah ada pemendekan (*shortening*), deformitas, *malalignment*, edema, pembengkakan, ulkus, sinus, sikatriks, atrofi kulit dan otot).
 - b. Palpasi :
 - 1) Suhu di area tersebut (hangat/dingin ?)
 - 2) Krepitasi
 - 3) Nyeri pada palpasi : nyeri tekan superfisial atau nyeri tekan dalam.
 - c. Gerakan:
 - 1) Untuk menilai keterbatasan *range of motion* (ROM) sendi dan kekuatan otot (MMRC –Modified Medical Research Council).
 - 2) Aktif: dilakukan oleh pasien sendiri. Pemeriksaan gerakan aktif dilakukan sebelum pemeriksaan dengan gerakan pasif.
 - 3) Pasif: dilakukan oleh pemeriksa, dicatat derajat gerakannya, misalnya 30°-90°.
 - d. Gaya berjalan (*walking-gait*):
 - 1) *Normal gait*: *Stance phase* 60% dan *swing phase* 40%
 - 2) *Antalgic gait*
 - 3) *Trendelenburg gait*

e. Pengukuran:

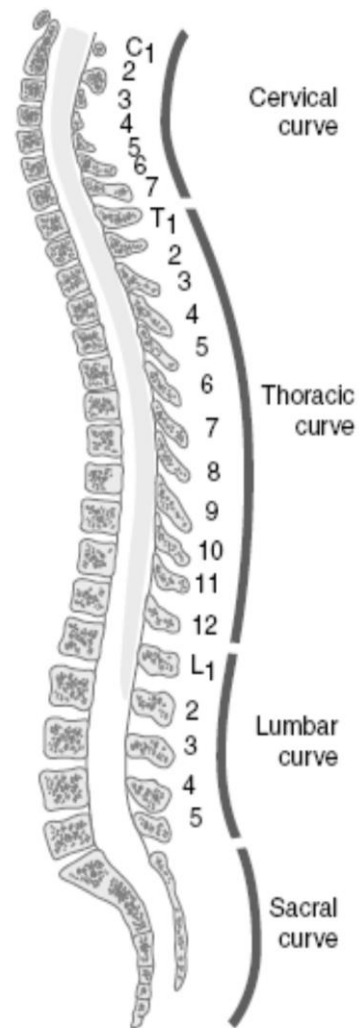
- 1) *Apparent limb length discrepancy*
- 2) *True limb length discrepancy*
- 3) *Circumference limb*

TAHAP PERSIAPAN

- Pasien duduk.
- Pemeriksa berdiri di depan, di samping dan di belakang pasien.
- Area yang dipaparkan meliputi regio leher, dada, anggota gerak atas dan anggota gerak bawah (mengenakan pakaian dalam).

Alat-alat yang diperlukan dalam pemeriksaan muskuloskeletal :

1. Goniometer
2. Meteran



Gambar 1. Collumna vertebralis

PEMERIKSAAN EKSTREMITAS ATAS

PEMERIKSAAN REGIO BAHU (*SHOULDER*)

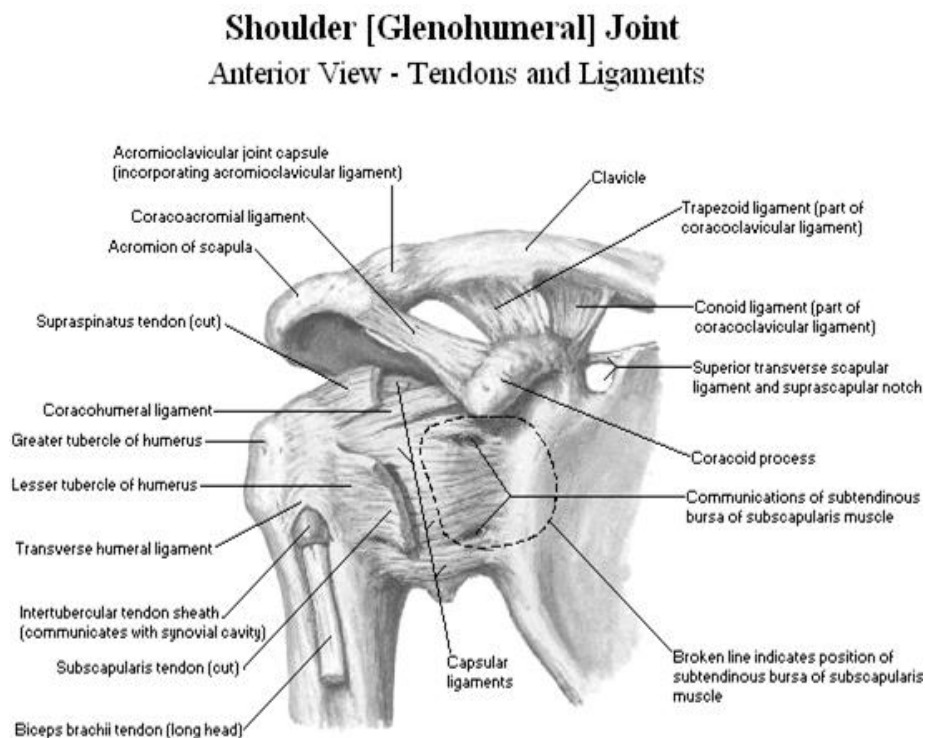
1. Inspeksi :

Shoulder girdle (gambar 3) terdiri 3 *joint* & 1 artikulasi -- *Acromioclavicular (AC) joint*, *Glenohumeral (GH) joint*, *Sternoclavicular (StC) joint* dan *Scapulothoracic (ScT) articulation*.

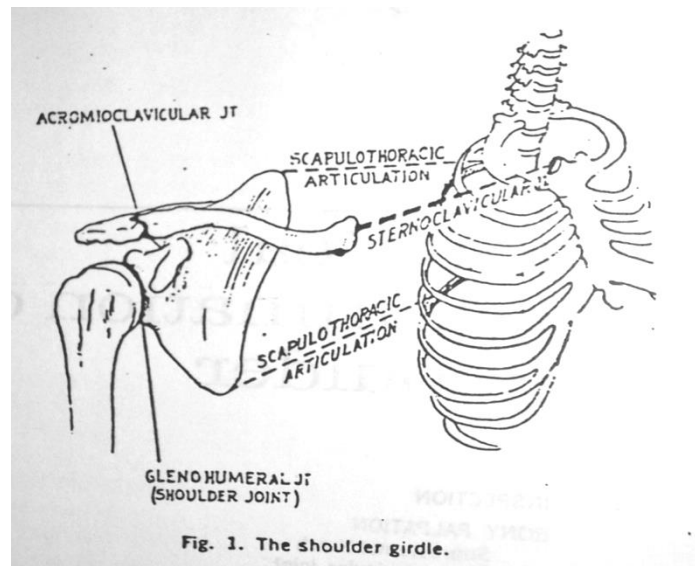
a. Anterior :

Secara keseluruhan dilihat kontur dari regio bahu adakah : pembengkakan, perubahan kulit (scar, inflamasi), *wasting* otot dan deformitas.

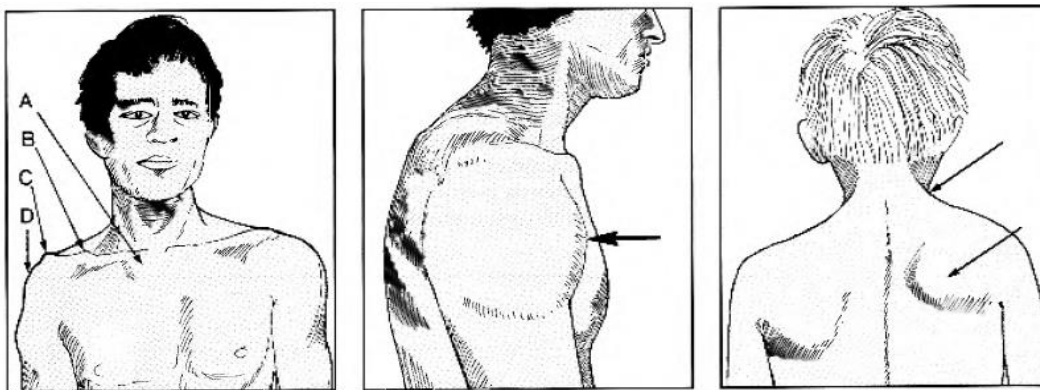
Pada inspeksi dari anterior: dilihat adanya penonjolan *Sternoclavicular joint (A)*, fraktur klavikula (B), subluksasi *Acromioclavicular joint (C)*, *wasting* m. deltoideus (D) (lihat gambar 4).



Gambar 2. *Glenohumeral (GH) joint*



Gambar 3. *Shoulder girdle*



Gambar 4. A. Anterior

B. Lateral

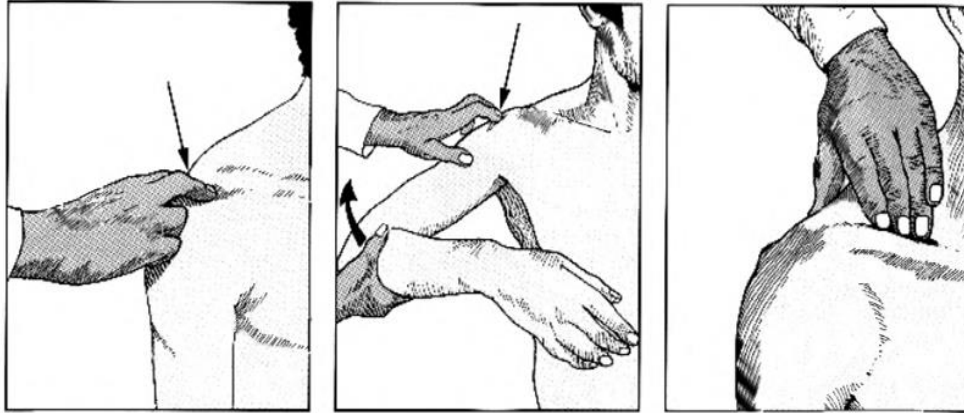
C. Posterior

b. Lateral : dilihat adakah *wasting* otot pada regio deltoid, perubahan kulit (inflamasi, sikatriks, sinus).

c. Posterior : dilihat kontur regio bahu, adanya perubahan kulit, *wasting* otot-otot (trapezius, deltoideus, supraspinatus, infraspinatus, latisimus dorsi), *prominent* scapula.

2. Palpasi

Dilakukan dengan cara pemeriksa berdiri di samping pasien bila pasien duduk atau pemeriksa berdiri di depan pasien bila pasien berdiri.



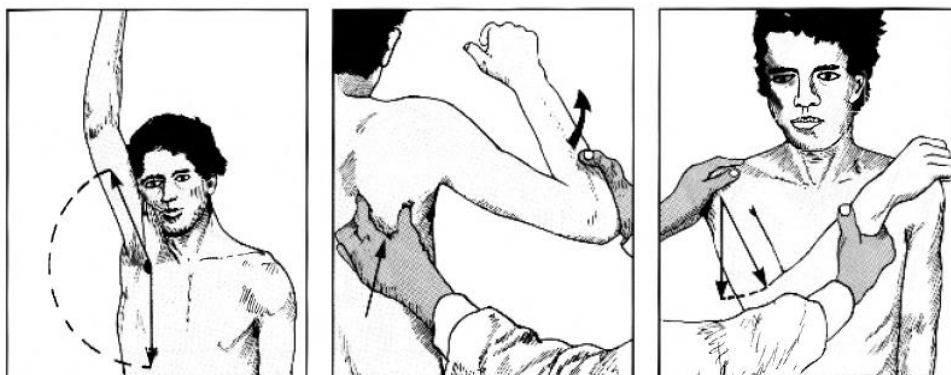
Gambar 5. Palpasi regio bahu

Pemeriksaan palpasi dilakukan pada sisi anterior, lateral dan posterior. Bandingkan kedua sisi. Palpasi *bony prominence* klavikula, *acromioclavicular joint*, skapula, adakah nyeri tekan, perubahan suhu atau pembengkakan ?

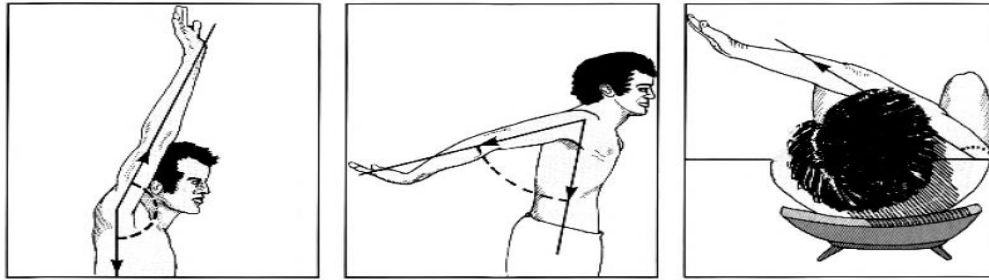
3. Range of Motion (ROM) :

Pemeriksaan dari gerakan aktif dilanjutkan dengan gerak pasif, diperiksa kedua bahu secara simultan :

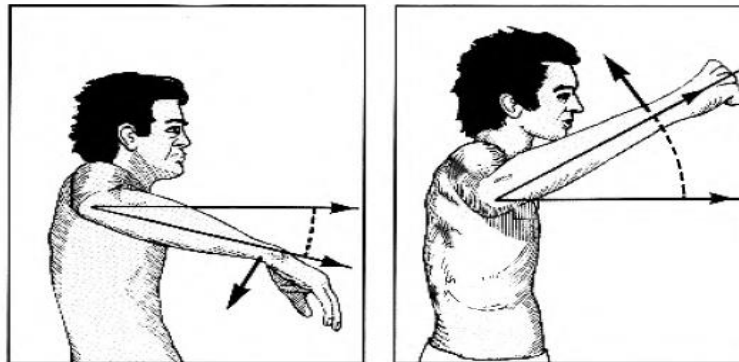
- Abduksi – Adduksi
- Fleksi anterior – Ekstensi
- Rotasi internal – Rotasi eksternal



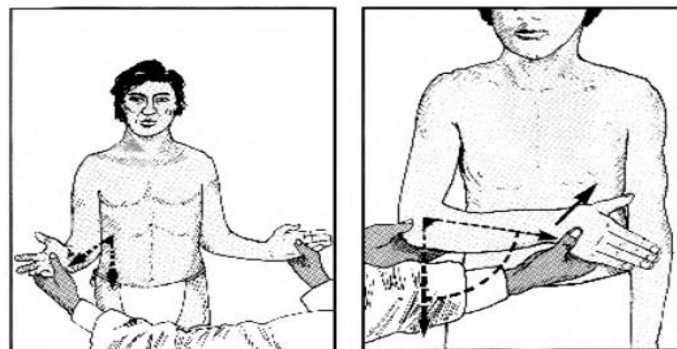
Gambar 6. Pemeriksaan ROM regio bahu, kiri : abduksi aktif (normal 0-170°), tengah : abduksi pasif, kanan : aduksi (normal 0-50°)



Gambar 7. Pemeriksaan ROM regio bahu, kiri : fleksi anterior (normal 0-165°), tengah : ekstensi (normal 0-60°), kanan : fleksi horisontal (normal : 0-140°)



Gambar 8. Kiri : posisi abduksi, rotasi internal (normal : 0-70°); kanan : posisi abduksi, rotasi eksternal (normal : 0-100°)



Gambar 9. Kiri : posisi ekstensi, rotasi eksternal (normal : 0 - 70°); Kanan : posisi ekstensi, rotasi internal (normal 0 - 70°)

4. Tes Khusus

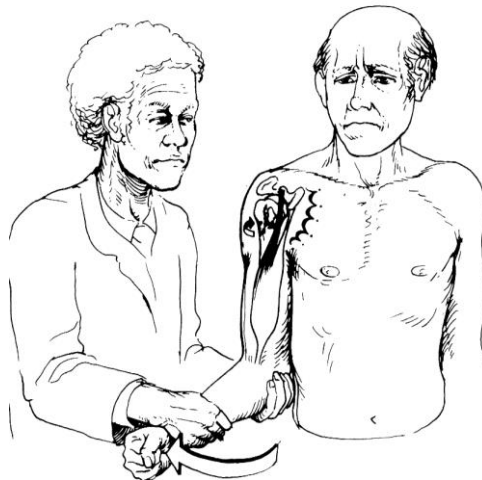a. Yergason test

Untuk pemeriksaan kestabilan long head biceps tendon pada bicipital groove

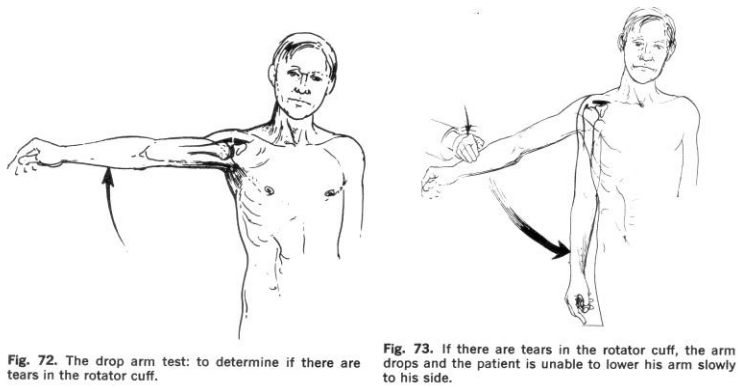
Cara pemeriksaan :

- Posisikan elbow fleksi

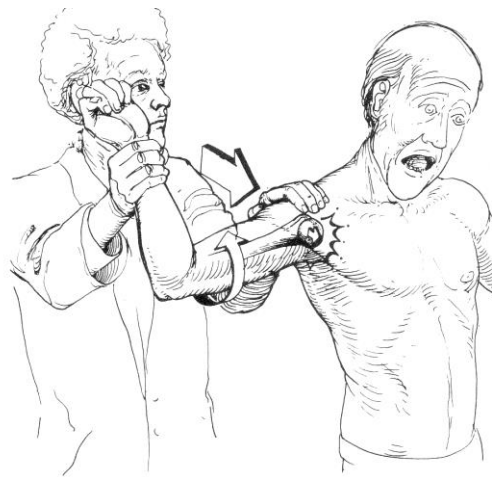- Lakukan gerakan forearm supinasi, mintalah penderita untuk melawannya
 - Bersamaan dengan gerakan tersebut, lakukan manipulasi menarik elbow ke bawah
 - Positif bila pasien nyeri pada bicipital groove
- b. Drop arm test
- Untuk pemeriksaan adakah robekan otot-otot rotator cuff.
- Cara pemeriksaan :
- Penderita melakukan abduksi shoulder 90°
 - Secara gentle lakukan tepukan pada forearm
 - Positif bila lengan jatuh dan penderita tidak bisa/kesulitan melakukan gerakan abduksi shoulder lagi (mempertahankan).
- c. Apprehension test
- Untuk pemeriksaan adanya kronik dislokasi shoulder
- Cara pemeriksaan :
- Posisikan shoulder penderita abduksi
 - Pemeriksa melakukan gerakan gentle eksorotasi
 - Positif bila penderita nyeri



Gambar 10. Yergason test



Gambar 11. Drop arm test



Gambar 12. Apprehension test

A. PEMERIKSAAN REGIO SIKU (*ELBOW*)

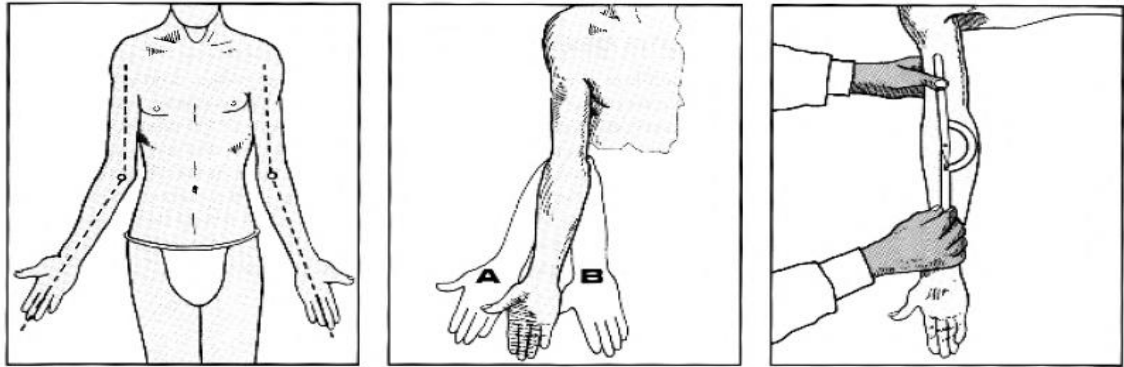
- Pasien berdiri pada posisi anatomis.
- Area yang dipaparkan adalah kedua anggota gerak atas dari regio bahu sampai tangan.
- Bandingkan sisi kanan dan kiri → adakah asimetri ?
- Periksa sisi anterior dan posterior.

1. Inspeksi :

a. Anterior :

- Dilihat kontur regio siku.

- Dilihat adanya perubahan kulit (inflamasi, sikatriks, pembengkakan).
- Rotasi internal/eksternal
- Cubitus varus/valgus
- *Muscle wasting* : m. trapezius, biceps brachii, deltoideus.



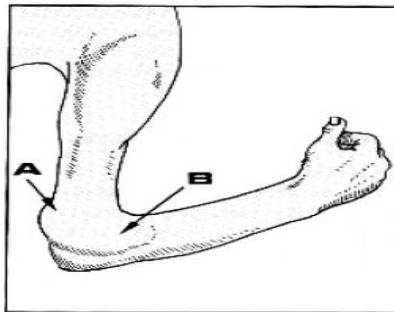
Gambar 13. Regio siku anterior

A : *Cubitus Valgus*
B : *Cubitus Varus*

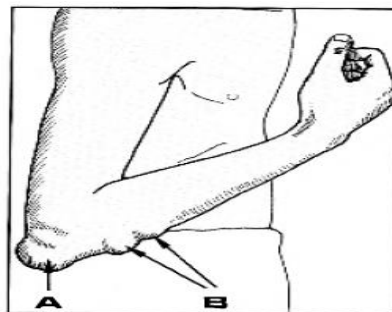
Ukur *Carrying Angle*
M(2-26°) F(2-22°)

b. Posterior :

- Kontur siku
- Perubahan kulit (inflamasi, sikatriks, pembengkakan)
- *Muscle wasting*



Gambar 14a. Pembengkakan siku posterior

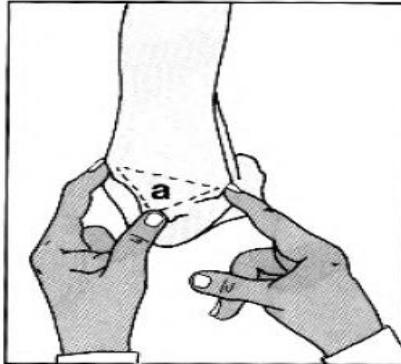


Gambar 14b. A: Bursitis olecranon
B: Rheumatoid nodules

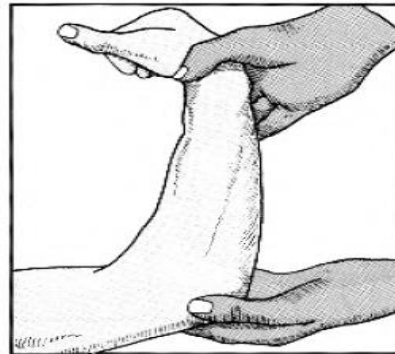
2. Palpasi :

- Perubahan suhu kulit
- Penonjolan tulang : epikondilus medialis, epikondilus lateralis, olecranon → membentuk segitiga sama sisi pada posisi siku fleksi 90°, bila ekstensi menjadi garis lurus (normal).

- Jaringan lunak : adakah nodul?
- Nyeri tekan : di epikondilus lateralis (*Tennis elbow*), epikondilus medialis (*Golfer's elbow*).
-



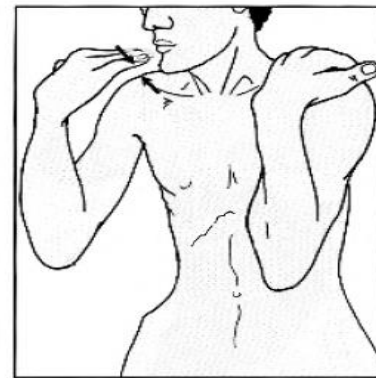
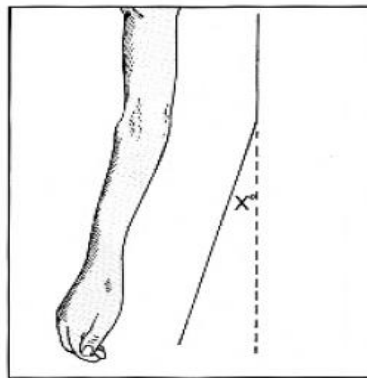
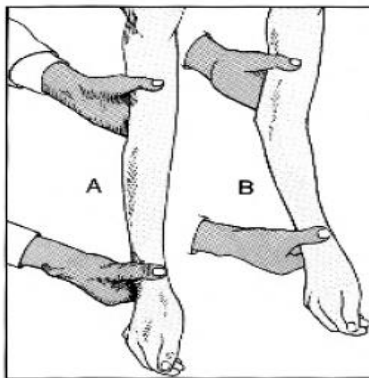
Gambar 15a. Palpasi penonjolan tulang (*bony prominence*)



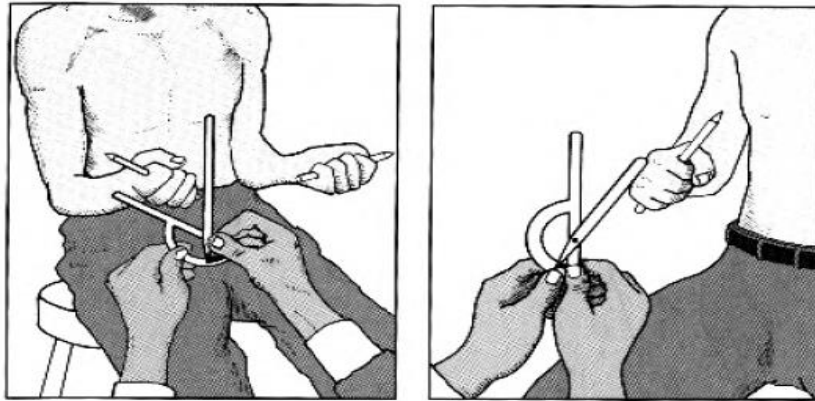
Gambar 29b. Palpasi siku

3. Range of Motion (ROM) :

- Pasif dan aktif
- Fleksi (0 - 140°)
- Ekstensi (0°), hiperekstensi (sampai -15° pada wanita muda)
- Pronasi (0 - 75°) dengan fleksi siku 90°
- Supinasi (0 - 80°) dengan fleksi siku 90°



Gambar 16. Kiri : A. Ekstensi penuh, B. Loss extension
Tengah : Hiperekstensi (pada Ehlers Danlos Syndrome), Kanan : Fleksi



Gambar 17. Kiri : supinasi (normal : 80°) kanan : pronasi (normal : 75°)

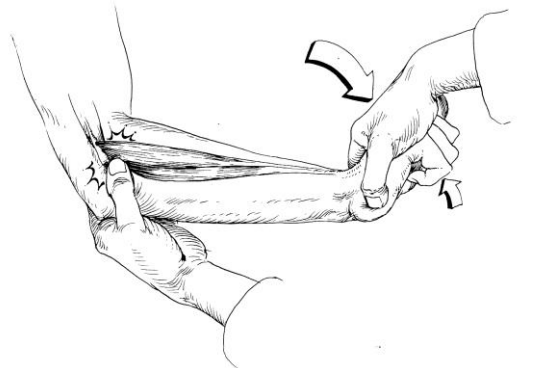
4. Tes khusus

a. Tennis elbow test

Merupakan tes yang dirancang untuk menyebabkan rasa sakit pada siku yang mengalami tennis elbow

Cara pemeriksaan :

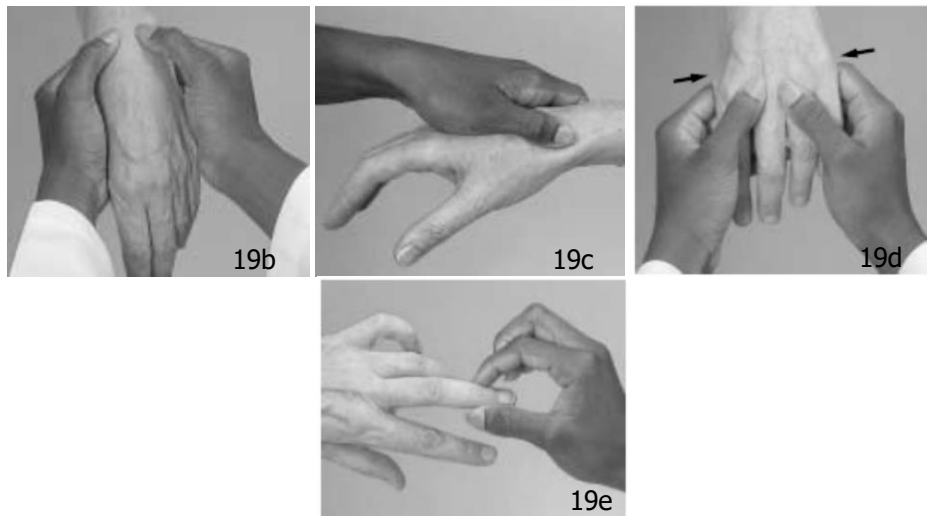
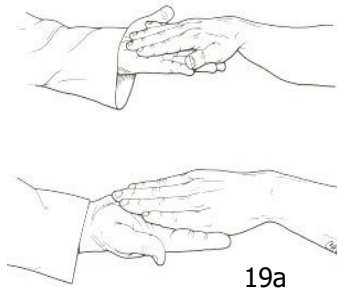
- Stabilkan lengan pasien dan pasien diminta untuk mengepalkan tangan
- Penderita posisi fleksi elbow, pronasi dan ekstensi wrist
- Tekan kepalan tangan tadi ke arah belakang dengan tangan pemeriksa sebagai usaha untuk memaksa pergelangan tangannya supaya fleksi
- Positif: nyeri pada epicondilus lateralis



Gambar 18. Tennis elbow test

B. PEMERIKSAAN PERGELANGAN TANGAN (*WRIST*) DAN TANGAN

- Kedua tangan diletakkan di atas bantal/meja.
- Bandingkan kedua tangan.
- Fungsi utama tangan adalah untuk *pinch grip* (ibu jari dengan jari telunjuk) dan *power grip* (antara 3 jari fleksi dengan bagian palmar tangan).

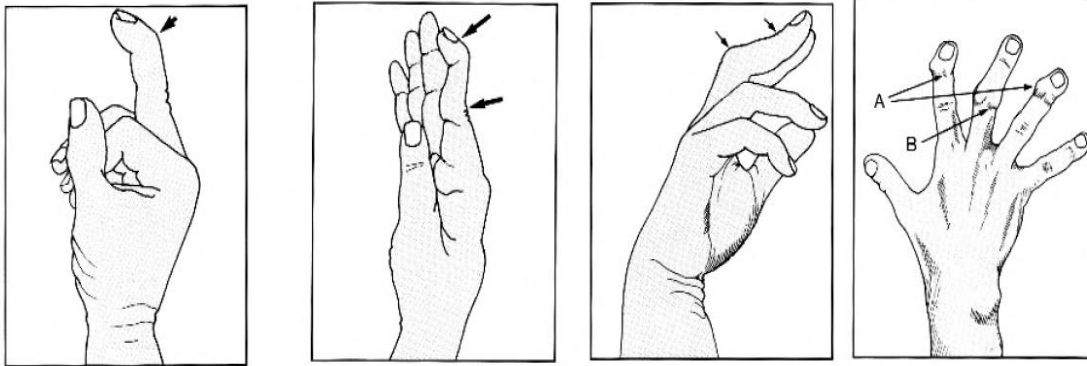


Gambar 19. Inspeksi (33a) dan palpasi pergelangan tangan dan tangan (19b, c, d, e)

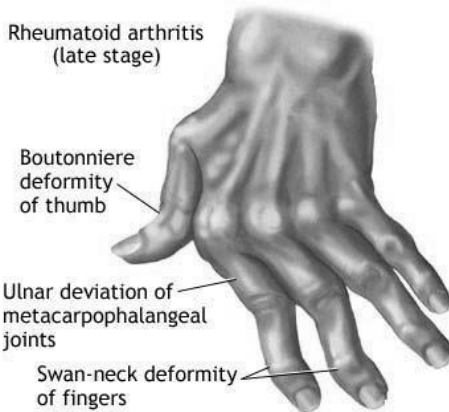
1. Inspeksi

- Aspek dorsal :
 - Kulit (tekstur, warna, inflamasi, pembengkakan).
 - Kuku (warna, bentuk).
 - Deformitas jari : *swan neck*, *Boutoniere deformation*, *Mallet deformation*, *Heberden's node*, *Bouchard's node*.
 - *Muscle wasting*,
 - Adanya *guttering first web space*.

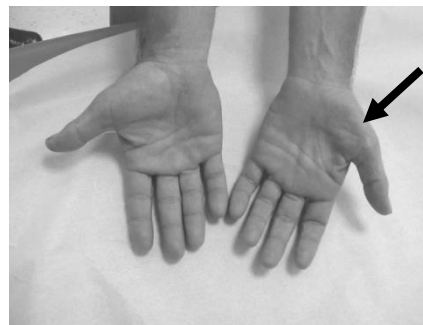- Aspek palmar :
 - Kulit (warna, tekstur, kontraktur)
 - Pembengkakan.
 - *Muscle wasting* : eminensia thenar/hypothenar



Gambar 20a. Deformitas jari, kiri ke kanan : *Mallet deformity*, *swan neck*, *Boutonniere deformity*, A: *Heberden's node* B: *Bouchard's node*



Gambar 20b. Deformitas jari pada artritis rematoid lanjut



Gambar 20c. *Muscle wasting* pada eminensia thenar sinistra

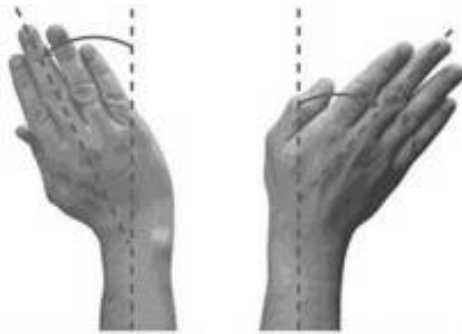
2. Palpasi :

- Perubahan suhu (normal, menurun, meningkat ?)
- Kulit : kering, lembab
- Nyeri tekan

- Sendi-sendi di pergelangan tangan adalah *radiocarpal joint*, *distal radioulnar joint* dan *intercarpal joint*, sedangkan sendi-sendi di telapak tangan adalah *metacarpophalangeal joint*, *proximal interphalangeal joint* dan *distal interphalangeal joint*.

3. Pada pergerakan :

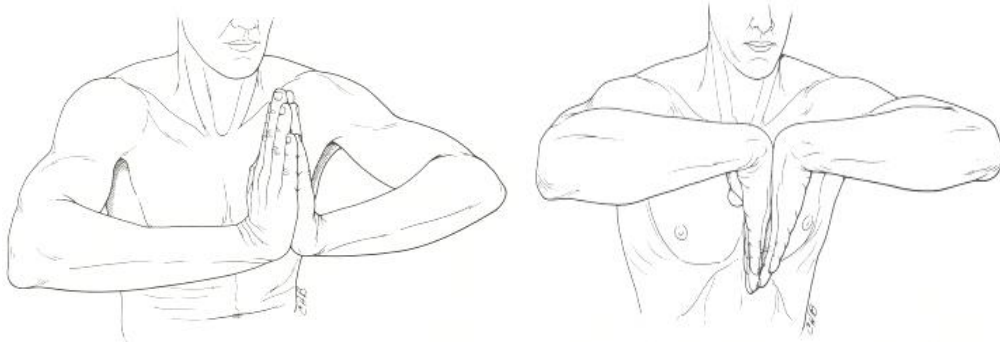
- ROM Aktif
- ROM Pasif



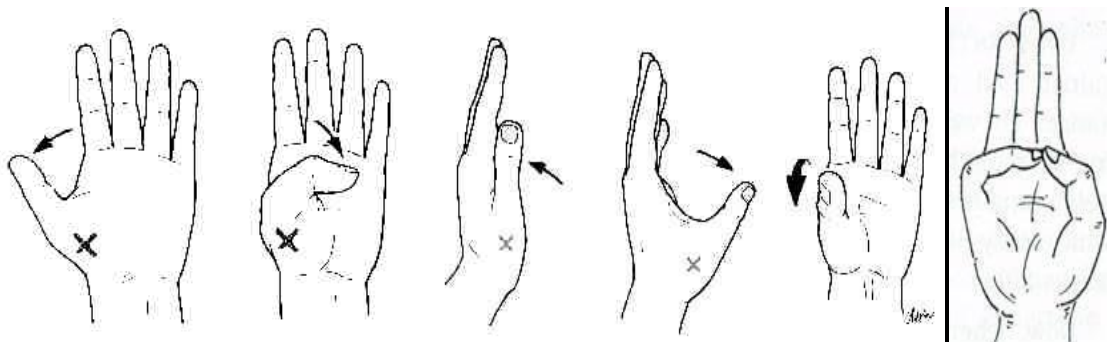
Gambar 21. Kiri : deviasi radial (normal : 0 - 20°); kanan : deviasi ulnar (normal : 0 - 35°)



Gambar 22. Kiri : pronasi(normal : 0 - 75°); kanan : supinasi (normal : 0 - 80°)



Gambar 23. Kiri : ekstensi(normal : 0 - 70°); kanan : fleksi (normal : 0 - 80°)



Gambar 24. Kiri : fleksi-ekstensi ibu jari; tengah : abduksi-adduksi ibu jari; kanan : oposisi ibu jari

4. Tes khusus

a. Carpal tunnel syndrome

Tes untuk penyakit entrapment/jepitan syaraf medianus pada terowongan carpal

Cara pemeriksaan :

- Phallen's test

Gejala umum pada sindrom, seperti rasa geli pada jari-jari dapat juga disebabkan oleh fleksi maksimum dari pegelangan tangan dan mempertahankan posisi tersebut selama minimal satu menit.

Cara pemeriksaan : Provokasi test n. Medianus dilakukan dengan posisi fleksi wrist s.d 90°. Positif bila terasa nyeri/sensori penjalaran saraf n.medianus.

- Prayer test

Provokasi test n. Medianus dengan posisi ekstensi wrist s.d 90° /seperti gerakan menyembah (prayer).

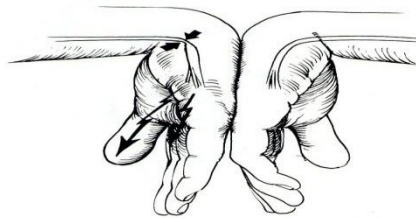
b. De Quervain's syndrome

Sindrom yang menyebabkan inflamasi pada 2 tendon yang digunakan untuk menggerakkan ibu jari, abductor pollicis longus dan extensor pollicis brevis

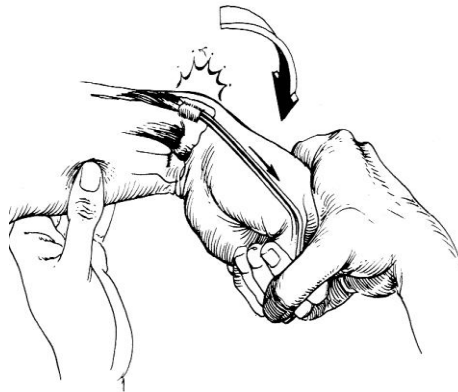
- Finkelstein test

Pasien disuruh membuat kepalan tangan, dengan cara jempol masuk ke dalam kepalan. Kemudian tangan pemeriksa sebelah kiri memegang antebrachii pasien, tangan kanan pemeriksa menggerakkan wrist ke arah deviasi ulnar.

Positif : bila pasien merasakan nyeri.



Gambar 25a. Phallen test



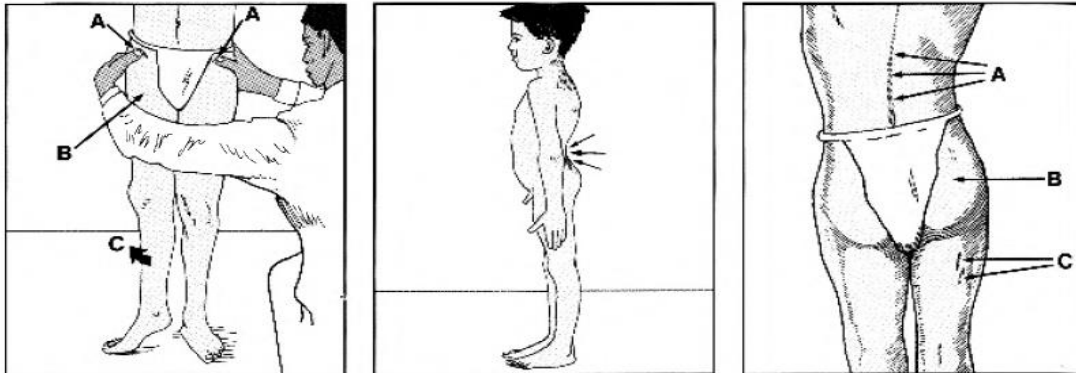Gambar 25b. Finkelstein test

PEMERIKSAAN EKSTREMITAS BAWAH

PEMERIKSAAN PANGGUL (*HIP*)

- Area yang terpapar adalah kedua ekstremitas inferior (masih memakai pakaian dalam).
- Pasien diminta mengatakan bila merasakan nyeri panggul dalam pemeriksaan.
- Pemeriksaan dapat dilakukan dengan cara berdiri, berjalan, supinasi atau pronasi.

a. Inspeksi :



Gambar 26. Kiri : anterior

Tengah : lateral

Kanan : posterior

Keterangan :

Gambar kiri : aspek anterior

A= *Pelvic tilting* oleh karena deformitas adduksi/abduksi deformitas, *short leg*, skoliosis.

B= *Muscle wasting* oleh karena infeksi, polio.

C= Rotasi oleh karena osteoarthritis

Gambar tengah : aspek lateral

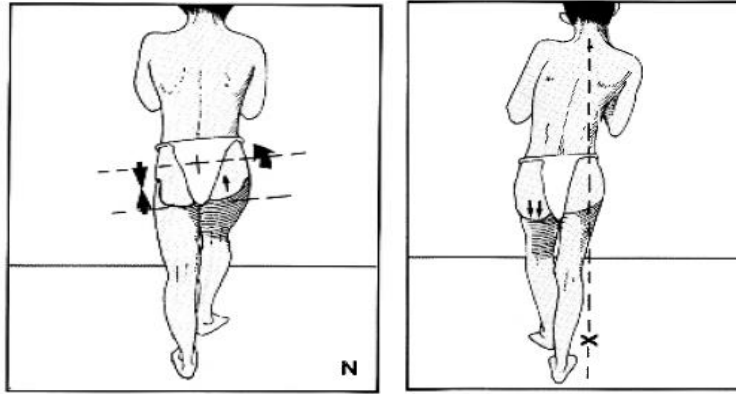
Meningkatnya lordosis lumbar oleh karena *Fixed Flexion deformity*

Gambar kanan : aspek posterior

A= *Scoliosis*, mengakibatkan *pelvic tilting*

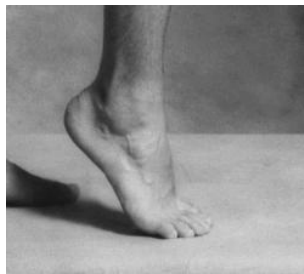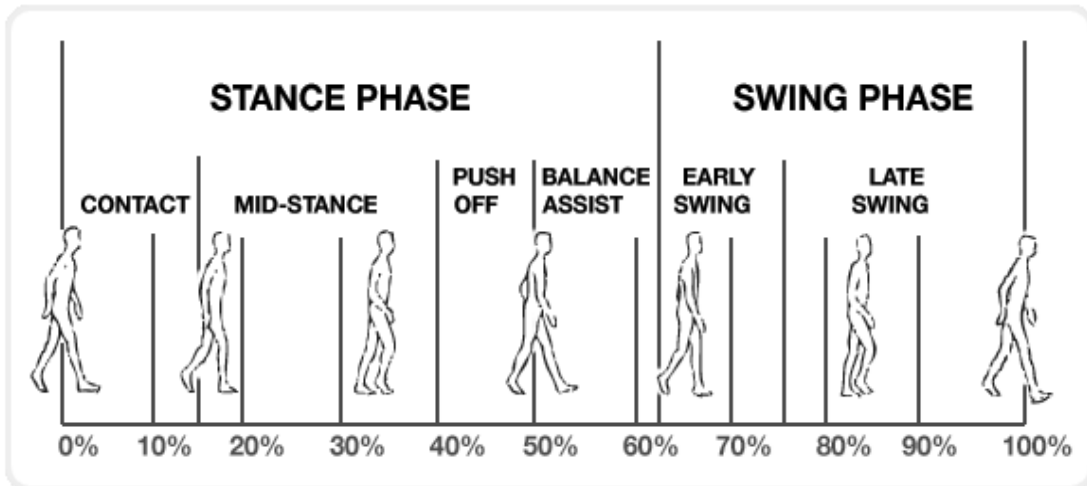
B= *wasting* otot gluteal,

C= terbentuknya sinus oleh karena tuberkulosis



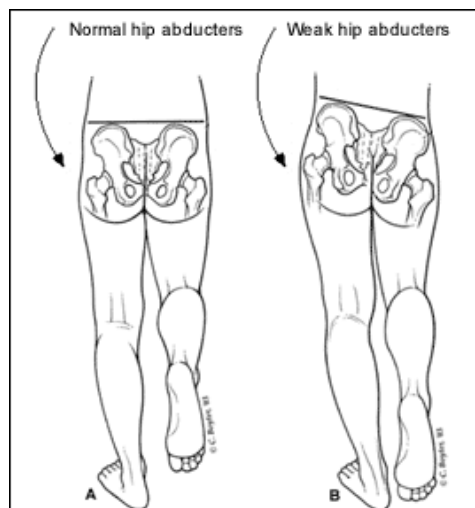
Gambar 27. Trendelenburg's tes Normal (kiri); Tidak Normal (kanan).

- Pasien Berdiri :
 - Anterior → *tilting* pelvis, *scar*, sinus, pembengkakan, *muscle wasting*, rotasi.
 - Lateral → meningkat/menurunnya lordosis lumbal, fleksi/ekstensi panggul, fleksi/ekstensi lutut, *ankle equinus*.
 - Posterior → *tilting* bahu/ pelvis, skoliosis, *scar*, sinus, *gluteal muscle wasting*, deformitas tumit/ kaki.
 - *Trendelenburg's Tes* : Untuk mengetahui stabilitas *level arm hip*, dilakukan oleh mekanisme abduktor (*lihat gambar 27*).
- Pasien Berjalan :
 - *Normal Gait* : *Stance phase* 60% (*heel strike -- foot flat -- mid stance -- push off*); *Swing phase* 40% (*acceleration – midswing -- deceleration*).



Gambar 28. Atas : *normal gait*; bawah : *high stepping gait* pada *foot drop*

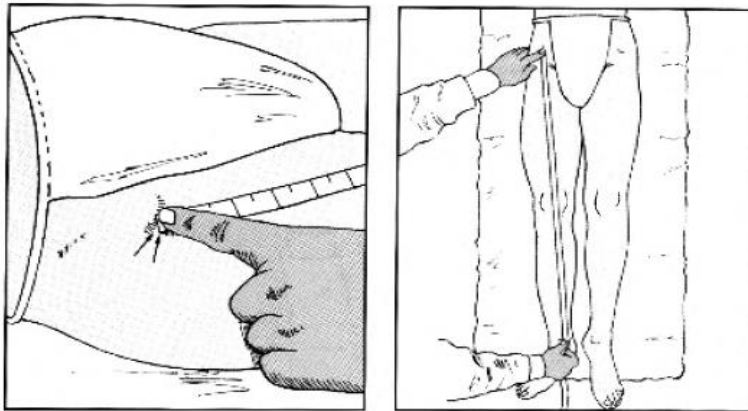
- *High stepping gait* (pada *foot drop*)
- *Trendelenburg gait*



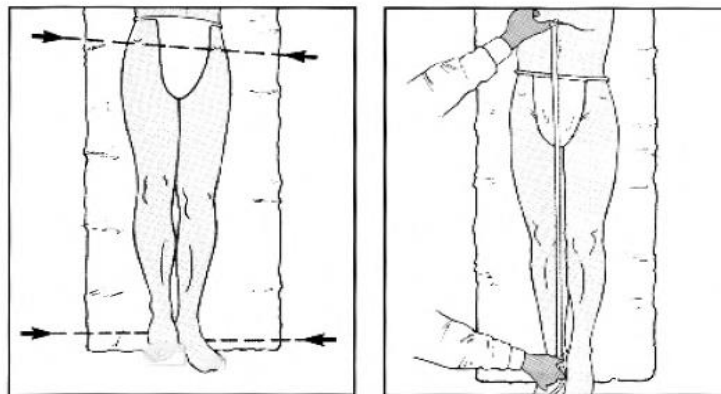
Gambar 29. Trendelenburg gait

▪ Pasien supinasi :

- Kulit : *scar*, sinus, pembengkakan, *muscle wasting* (m. quadriceps femoris, gluteal).
- Bandingkan kedua ekstremitas inferior → adakah pemendekan ?
- Ukur ketidaksesuaian panjang ekstremitas inferior (*limb length discrepancy*).
- Posisi *Anterior Superior Iliac spine* (SIAS) horizontal.
- Ukur panjang kaki yang sebenarnya (*true leg length*) : diukur dari SIAS ke malleolus medialis.
- Ukur panjang kaki yang terlihat (*apparent leg length*) : diukur dari Xiphisternum ke malleolus medialis.

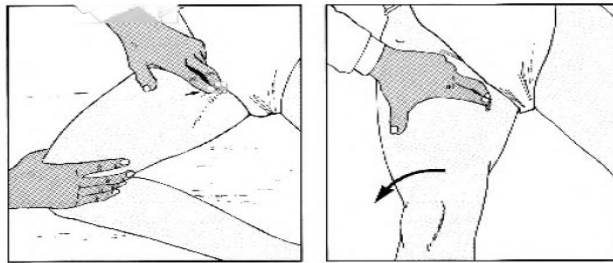


Gambar 30. Pengukuran *true leg length*



Gambar 31. Pengukuran *apparent leg length*

b. Palpasi :



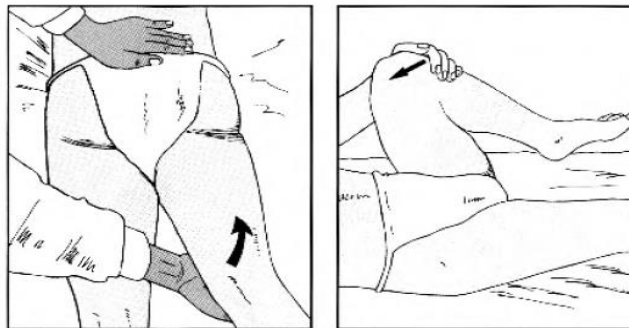
Gambar 32. Palpasi panggul

Keterangan:

Kiri : Palpasi origo m. adductor longus, bila nyeri biasanya oleh karena strain adductorlongus & osteoarthritis panggul.

Kanan : lakukan rotasi eksternal artikulasio coxae, palpasi trochanter minor. Bila terasa nyeri, biasanya oleh karena strain m. illiopsoas.

c. Pada pergerakan :

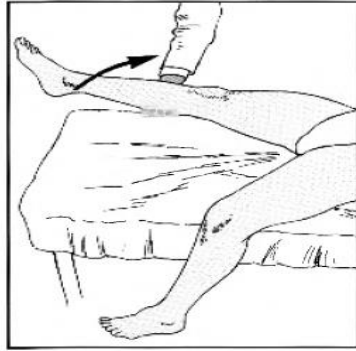


Gambar 33. Pemeriksaan panggul dengan pergerakan

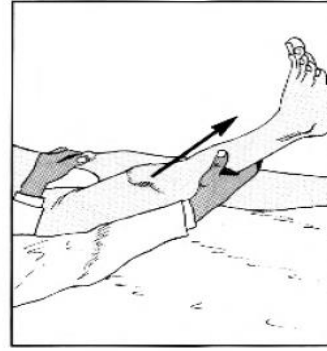
Keterangan :

Kiri : ekstensi panggul → normal : 0 – (5-20°)

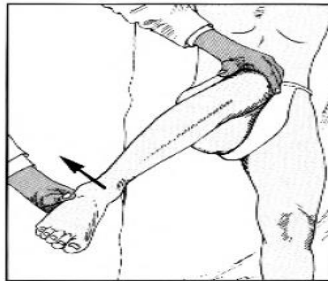
Kanan: fleksi panggul → 0 - 135°



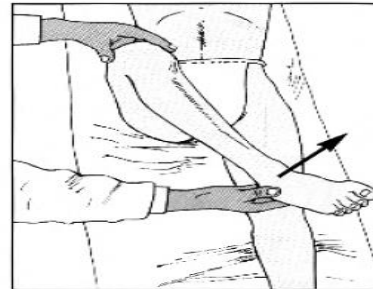
Gambar 34. Hip Abduksi



Gambar 35. Hip Adduksi



Gambar 36. Rotasi internal panggul pada posisi fleksi 90°



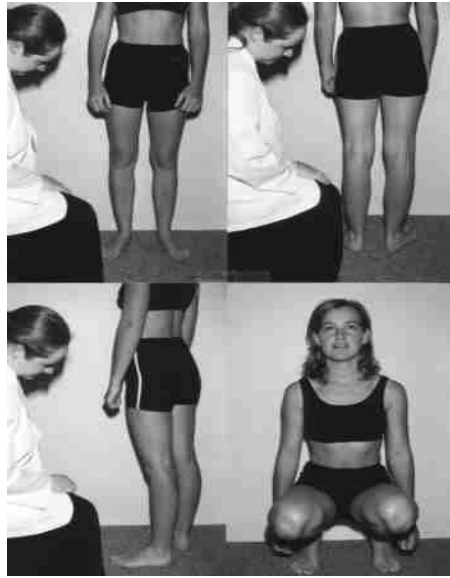Gambar 37. Rotasi eksternal panggul pada posisi fleksi 90°

PEMERIKSAAN LUTUT (*KNEE*)

- Dilakukan dalam posisi berdiri, berjalan dan berbaring (supinasi).
- Bandingkan kedua sisi.
- Dilakukan pula pemeriksaan tulang belakang dan panggul.

a. Inspeksi :

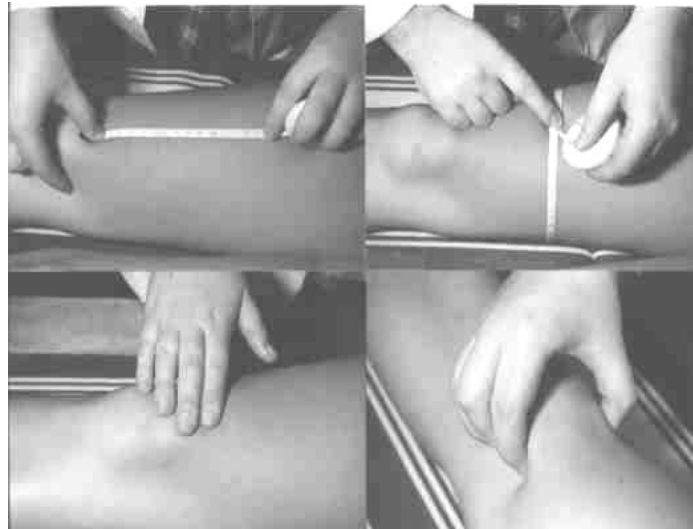- Aspek anterior dan posterior → adakah genu valgum/ genu varum.
- Aspek lateral → adakah *genu recurvatum*.
- Penderita jongkok.



Gambar 38. Pemeriksaan lutut

b. Palpasi :

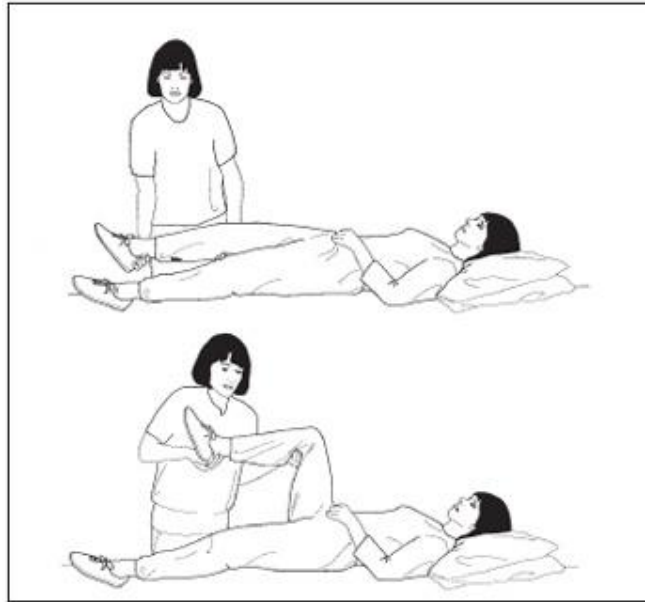
- Untuk mengetahui adanya *wasting* otot dilakukan dengan cara mengukur lingkar paha.
- Palpasi : nyeri, suhu lutut



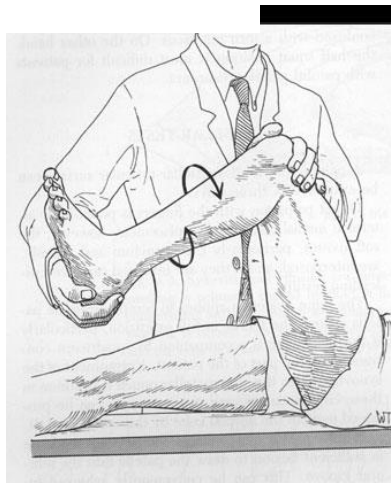Gambar 39. Pemeriksaan lutut, atas : mengukur lingkar paha;
kiri bawah : palpasi lutut; kanan bawah : *Solomon's test*

c. Pada pergerakan :

- Fleksi (0 - 150°) & ekstensikan lutut.
- Internal & eksternal rotasi lutut.



Gambar 40. Fleksi dan ekstensi lutut



Gambar 41. Rotasi internal dan eksternal lutut

d. Tes Khusus

- *Solomon's test* → mengangkat patella untuk mengetahui adanya *synovial thickening*.

- *Patella tap tes* → untuk mengetahui adanya fluktuasi cairan dalam cavum sinovial dengan cara ekstensikan lutut.

Pada *patella tap test*, tempatkan ibu jari dan telunjuk tangan kanan di samping patella, dengan tangan kiri lakukan kompresi kantung suprapatella. Rasakan cairan memasuki ruangan di antara ibu jari dan telunjuk tangan kanan. Bila cairan hanya sedikit, dengan tangan kiri lakukan tekanan ringan di atas kantung suprapatella sehingga mendorong cairan ke lateral. Berikan tepukan ringan di batas lateral patella dengan tangan kanan, rasakan gelombang cairan (*bulging*) di sisi medial di antara patella dan femur.

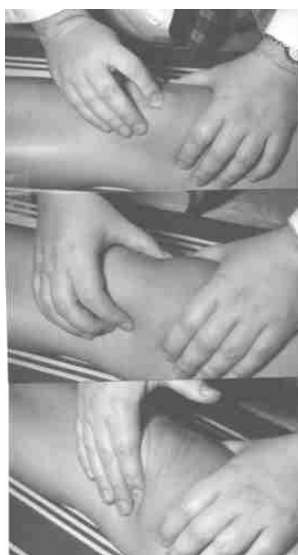- *Anterior/Posterior drawer test* untuk menilai ruptur ligamentum cruciatum anterior atau posterior (ACL/ PCL).

Anterior drawer test, cara pemeriksaan :

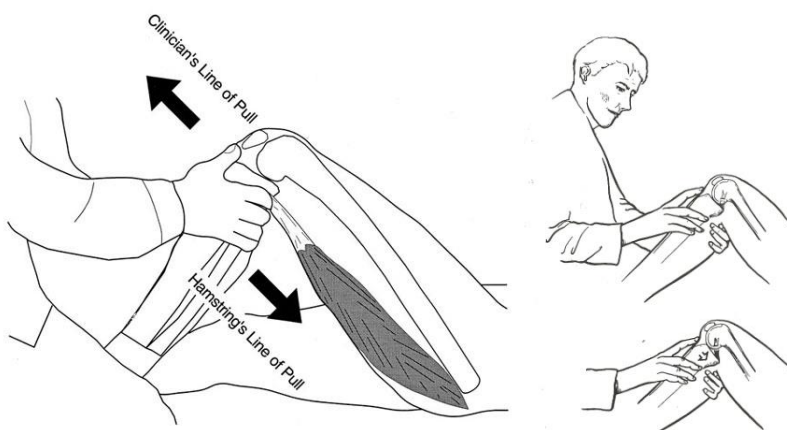
- Penderita berbaring dengan posisi knee fleksi
- Pemeriksa melakukan fiksasi pada kedua kaki dan kedua tangan memegang tulang tibia dengan sendi lutut
- Dengan gentle menarik tulang tibia ke anterior
- Positif bila terasa tulang tibia terasa bergerak/seperti lepas ke anterior

Posterior drawer test, cara pemeriksaan:

- Penderita berbaring dengan posisi knee fleksi
- Pemeriksa melakukan fiksasi pada kedua kaki dan kedua tangan memegang tulang tibia dekat dengan sendi lutut
- Dengan gentle menarik tulang tibia ke posterior
- Positif bila terasa tulang tibia terasa bergerak/ seperti terlepas ke posterior



Gambar 42. *Patella tap test*



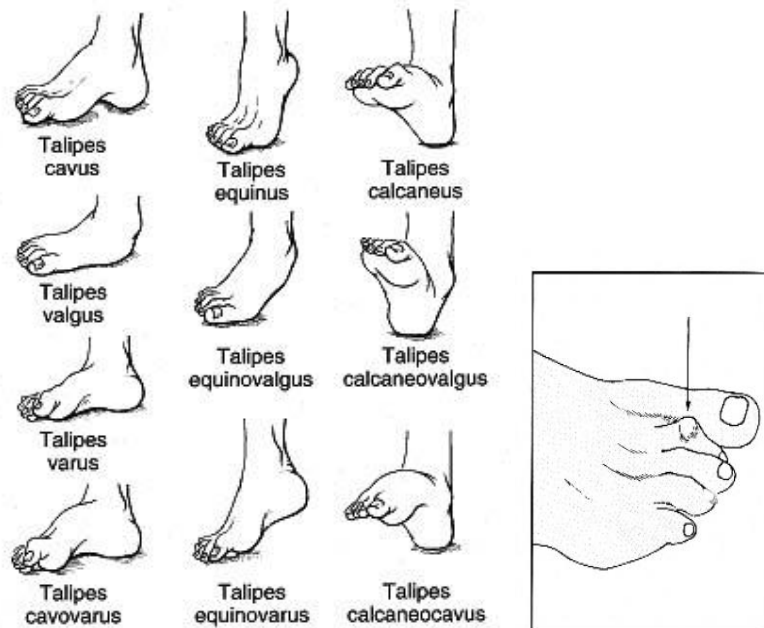
Gambar 43. Kiri : *anterior drawer test*; kanan : *posterior drawer test*

PEMERIKSAAN TUMIT (*ANKLE*) DAN KAKI

a. Inspeksi :

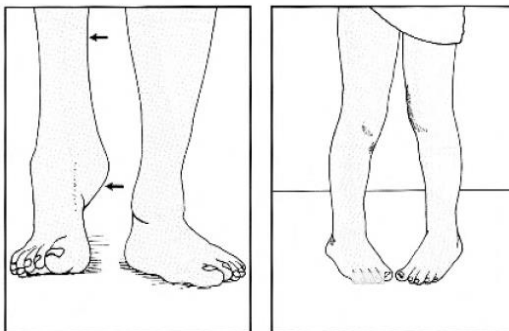
- Bandingkan kedua sisi.
- Tulang belakang harus selalu diperiksa untuk mencari adanya proses patologis di collumna vertebralis.
- Dilihat *alignment & attitude* dari ekstremitas inferior dekstra dan sinistra.
- Dilihat kelainan kulit (inflamasi, scar, pembengkakan ?)

- Dilihat deformitas tungkai dan kaki → *old fracture*, deformitas Talipes, *hammer toe*



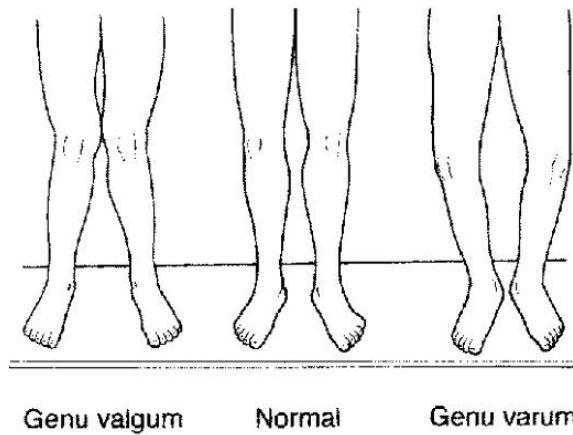
Gambar 44a. Deformitas Talipes 44b. *Hammer toe*

- Plantar pedis : hyperhidrosis, infeksi (jamur, misalnya *athlete's foot*), ulserasi.
- Pasien berdiri : apakah tumit & kaki bagian depan sejajar? Bila tidak, dicari penyebabnya, misalnya pemendekan kaki/ tendo calcaneus.

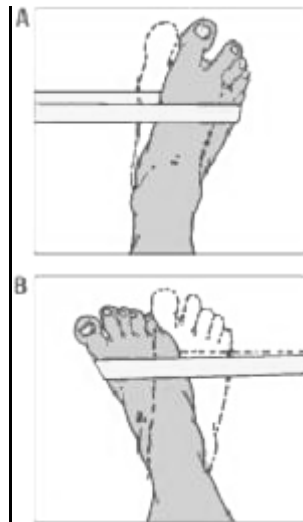


Gambar 45. Kiri : *Leg shortening*; kanan : *Intoeing*

- *Intoeing* (oleh karena torsi tibia/ adduksi panggul/ adduksi kaki depan).
- Genu Valgum/ varum : oleh karena gangguan pertumbuhan lutut; inversi & eversi kaki.



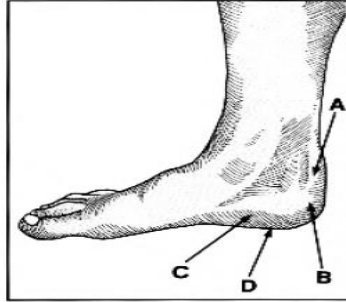
Gambar 46. Deformitas valgum dan varum



Gambar 47.A. *Eversi* ; B. *Inversi*

2. Palpasi :

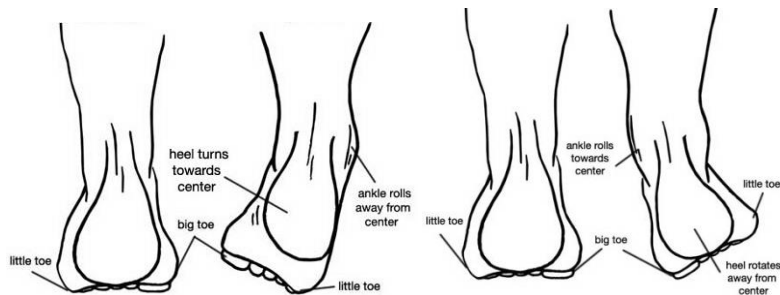
- Diraba suhu kulit
- Nyeri tekan : pada *Sever's disease* (A), bursitis (B), plantar fasciitis (C), pes cavus (D).
- Diraba penonjolan-penonjolan tulang (*bony prominence*) : maleolus medialis & lateralis.



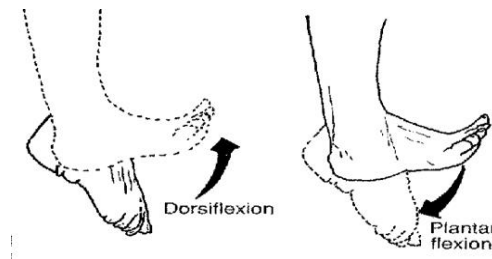
Gambar 48. Palpasi kaki

3. Pada pergerakan :

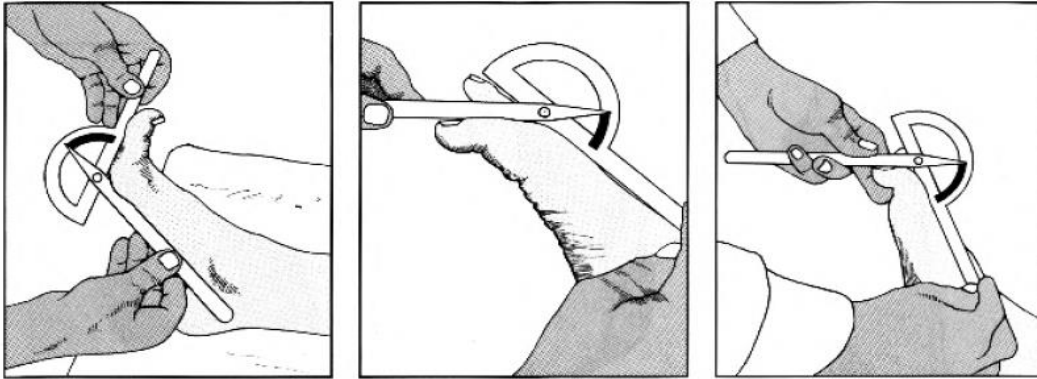
- Gaya berjalan (*walking gait*).
- Supinasi kaki (normal : 0 - 35°).
- Pronasi kaki (normal : 0 - 20°).
- Dorsofleksi kaki (normal : 0 - 15°), plantarfleksi kaki (normal : 0 - 45°).
- *Metatarsophalangeal joint* (MTPJ) : ekstensi (normal : 0 - 65°), fleksi (normal : 0 - 40°).
- *Interphalangeal joint* (IPJ) : fleksi (normal : 0 - 60°, ekstensi = 0°).



Gambar 49. Kiri : Supinasi kaki, kanan : pronasi kaki



Gambar 50. Kiri : plantar dorsofleksi, kanan : plantar plantarfleksi



Gambar 51. Kiri : ekstensi MTPJ; tengah: fleksi MTPJ; kanan : fleksi I

PEMERIKSAAN VERTEBRA

PEMERIKSAAN VERTEBRA CERVICALIS

1. Inspeksi :

a. Anterior :

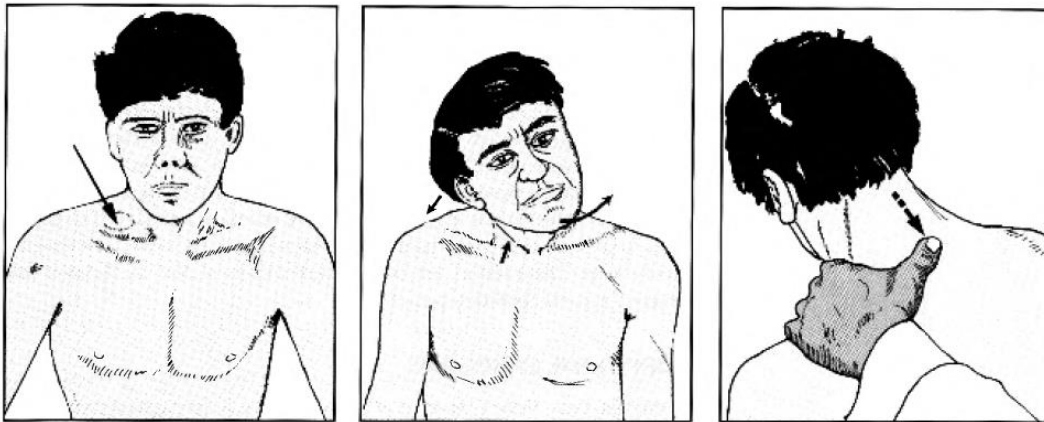- Leher dan kepala: adakah tortikolis, apakah miring ke satu arah (karena prolaps diskus servikalis atau spasme otot), adakah asimetri wajah (biasanya karena *neglected* tortikolis).
- Pembengkakan di bagian anterior leher pada *thoracic outlet* karena tumor.
- Perubahan kulit: adakah inflamasi, sikatriks, sinus

b. Lateral :

- Lordosis
- Pembengkakan
- Perubahan kulit: adakah inflamasi, sikatriks, sinus

c. Posterior :

- *Prominent m. trapezius*
- *Wasting muscle*
- Pembengkakan
- Perubahan kulit : adakah inflamasi, sikatriks, sinus
- *Prominent processus spinalis.*



Gambar 52. Inspeksi area inervasi nervi spinalis segmen cervicalis.

2. Palpasi:

- Untuk identifikasi level collumna vertebralis, palpasi processus spinalis T1 (paling prominen).
- Meraba suhu kulit (hangat/ dingin).
- Adanya nyeri tekan: anterior, processus spinalis (dari C2 – T1).
- Adanya spasme otot (m. sternocleidomastoideus → penderita diminta menengok ke kiri-kanan, pemeriksa di belakang pasien).



Gambar 53. Palpasi collumna vertebralis segmen cervicalis dan thorakalis .

3. Range Of Movement (ROM) :

Dilakukan secara aktif dan pasif dengan memegang kepala dengan dua tangan pada regio temporal, bergerak/ digerakkan ke segala arah. Diamati apakah gerakan yang terjadi *smooth* atau terdapat keterbatasan gerakan karena rasa nyeri (lihat ekspresi pasien).

1. Fleksi anterior :

Normal : 0 – (75-90°) → dagu dapat menempel pada dinding dada.

2. Ekstensi :

Normal : 0 - 45° → pasien diminta menengadahkan kepala (melihat langit-langit).

3. Fleksi ke lateral dekstra :

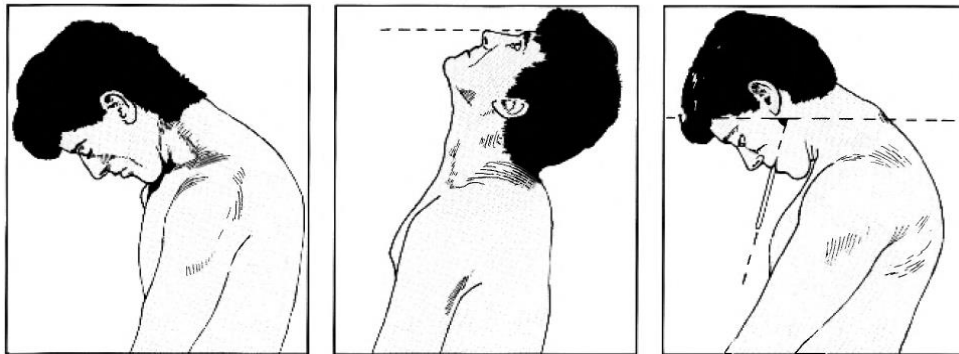
Normal : 0 – (45 – 60°)

4. Fleksi ke lateral kiri :

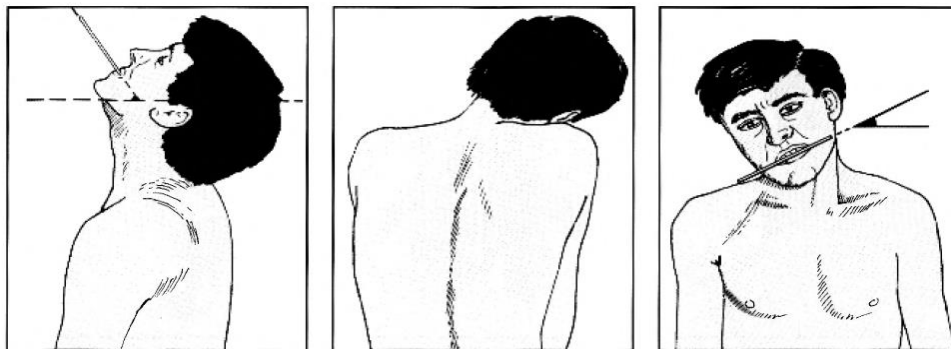Normal : 0 – (45 – 60°)

5. Rotasi ke lateral kanan atau kiri :

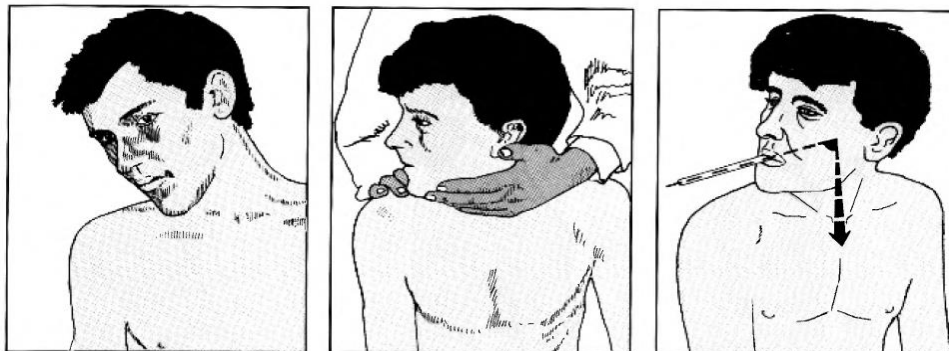Normal : 0 - 75°



Gambar 54. Pemeriksaan ROM vertebra cervicalis, fleksi anterior – ekstensi



Gambar 55. Pemeriksaan ROM vertebra cervicalis, fleksi lateral



Gambar 56. Pemeriksaan ROM vertebra cervicalis, rotasi lateral

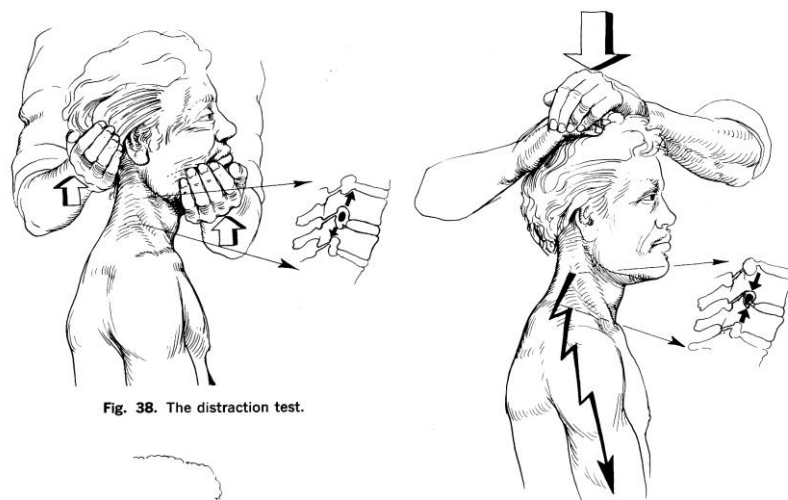
4. Tes Khusus

a. Compression Test

Kedua tangan pemeriksa diletakkan di atas kepala pasien, tekan ke bawah. Pasien dalam keadaan duduk. Hasil positif bila pasien merasakan nyeri di sepanjang daerah cervical.

b. Distraction Test

Tangan pemeriksa bagian palmar diletakkan di bawah dagu pasien, dan tangan pemeriksa yang lain diletakkan di bagian occiput pasien. Hasil positif bila pasien merasa lebih nyaman/enak.



Gambar 57. Kiri : distraction test, kanan : compression test

PEMERIKSAAN VERTEBRA THORAKALIS DAN LUMBALIS

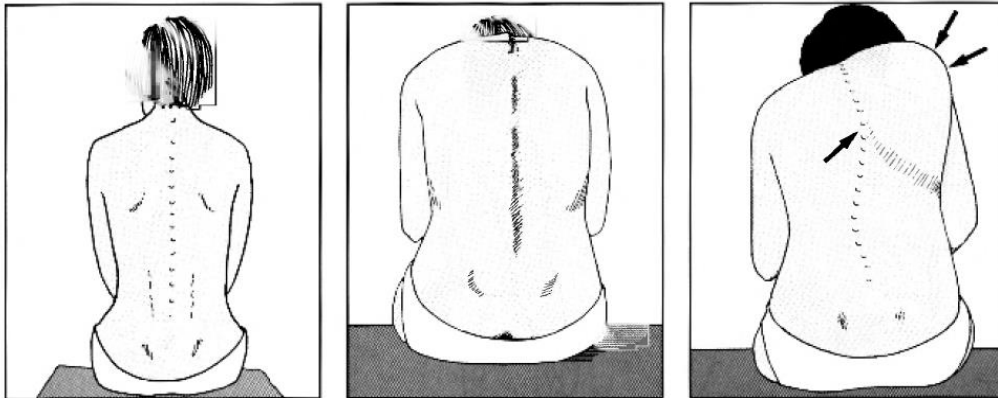
Prinsip-prinsip pemeriksaan :

- Area yang dipaparkan adalah tulang belakang dan anggota gerak bawah.
- Pasien berdiri, supinasi dan pronasi.
- Pemeriksaan neurologi pada anggota gerak bawah.

1. Inspeksi :

a. Posterior :

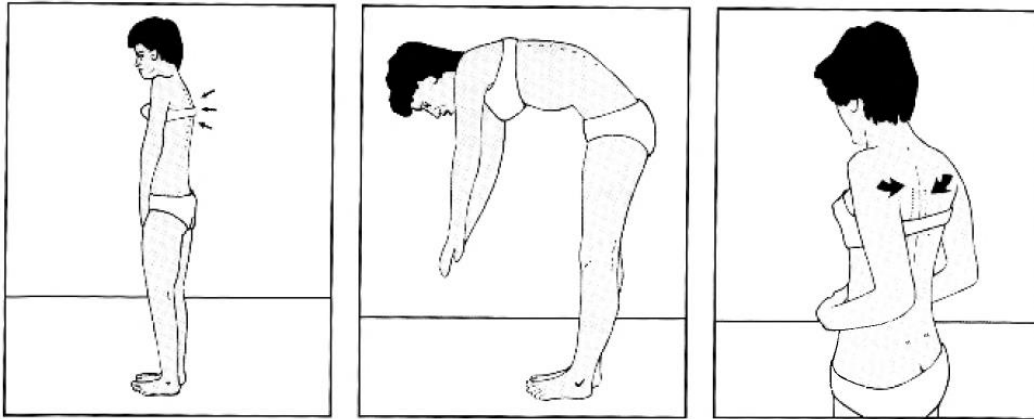
- Apakah bentuk dinding thoraks dan lumbal normal/ simetris ?
- *Shoulder tilt*
- Adakah skoliosis ?
- Konveksitas
- *Rib Hump*
- Perubahan kulit (inflamasi, sikatrik, sinus).
- *Pelvic Tilt* (diperiksa ketinggian krista iliaka).
- Adanya wasting otot-otot gluteus, *hamstring muscles* dan *calf*.
- Deformitas anggota gerak bawah (panjang kaki, varus, valgus).



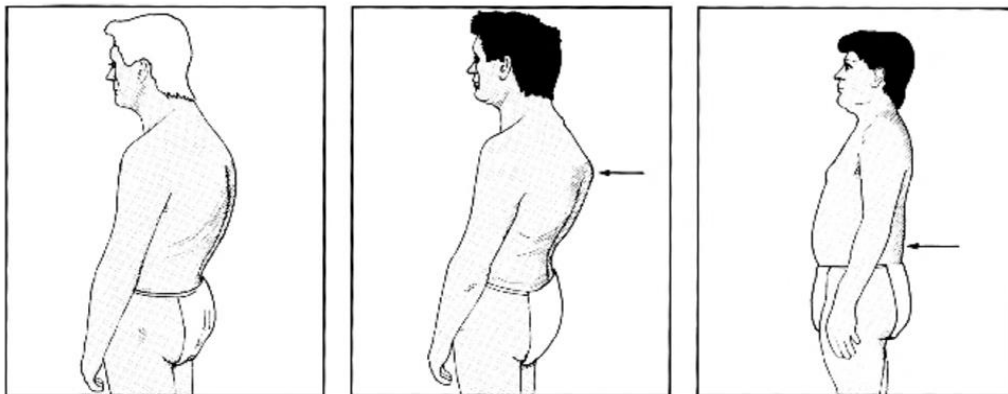
Gambar 58. Inspeksi posterior collumna vertebralis segmen thorakalis dan lumbalis

b. Lateral :

- Apakah bentuk dinding thoraks dan lumbal normal/simetris : dilihat adanya kifosis thorakal dan lordosis lumbal.
- Kyphosis : dilihat konveksitas posterior dari tulang belakang. Konveksitas posterior meningkat pada *Schuerman's disease* dan *ankylosing spondylitis*.
- Lordosis : dilihat konveksitas anterior dari tulang belakang. Konveksitas anterior meningkat pada pasien dengan spondylolisthesis, menurun pada spasme otot paraspinal.
- Gibbus : *acute short angle kyphotic* → pada tuberkulosis spinal.



Gambar 59. Inspeksi lateral collumna vertebralis segmen thorakalis dan lumbalis



Gambar 60. Kiri : kyphosis meningkat – tengah : Gibbus – kanan : lordosis menurun.

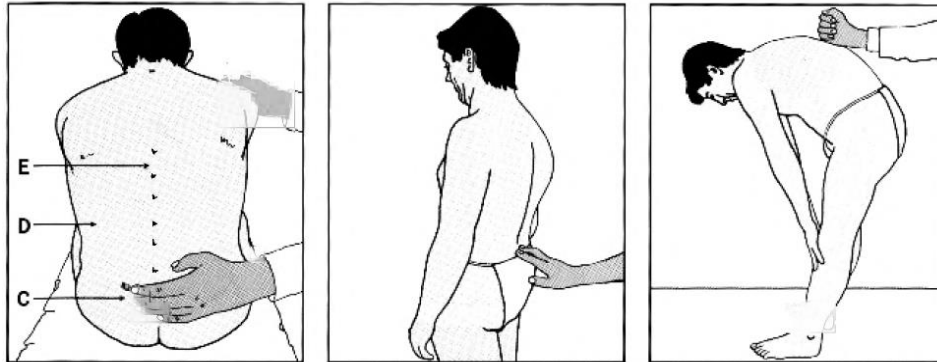
c. Anterior :

- Dilihat adanya asimetri dinding dada: penonjolan kosta.
- *Short trunk*: pada pasien dengan spondyloptosis dan *severe* osteoporosis tulang belakang dengan fraktur vertebra multipel.
- Pinggang: adanya inflamasi, sikatriks, sinus.
- Deformitas anggota gerak bawah:
 - Panggul: rotasi internal/ eksternal, fleksi/ekstensi ?
 - Lutut :padaekstensi penuh, dilihat adanya varus/ valgus.
 - Tumit : dilihat adanya varus/ valgus.

2. Palpasi :

- Sepanjang processus spinalis → adanya *bony landmarks*.
- Diraba suhu kulit.

- Adanya nyeri tekan : di antara vertebra lumbalis, pada *lumbosacral junction*, sendi-sendi sela iga.
- Pembengkakan, gibbus, spasme paraspinal.

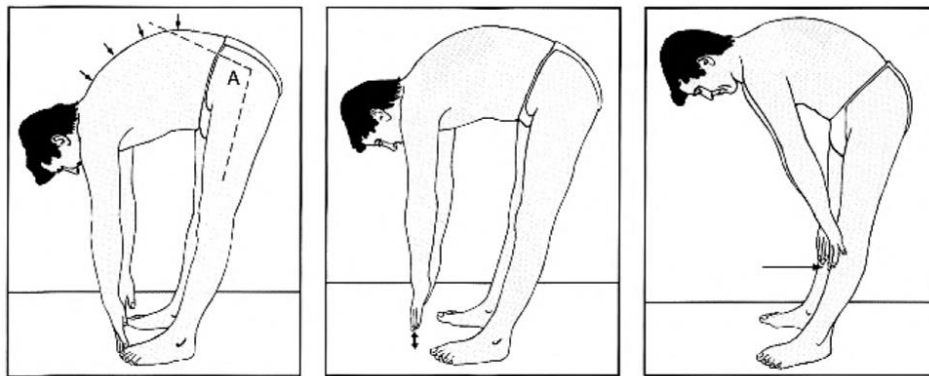


Gambar 61. Palpasi vertebra thorakalis dan lumbalis

3. Range of Motion (ROM) :

a. Fleksi anterior :

Normal 0 - 90°, pada pasien non obese fleksi dapat sampai menyentuh di bawah lutut.

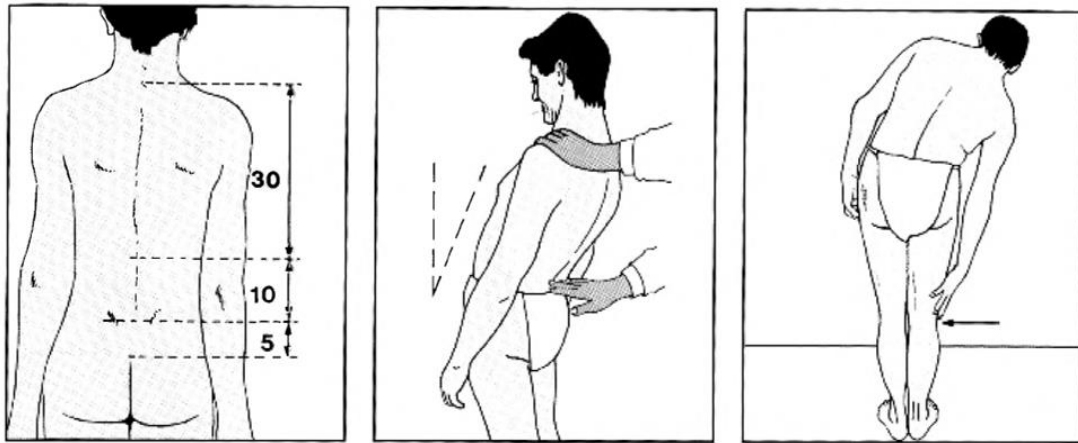


Gambar 62. Fleksi anterior vertebra thorakalis dan lumbalis

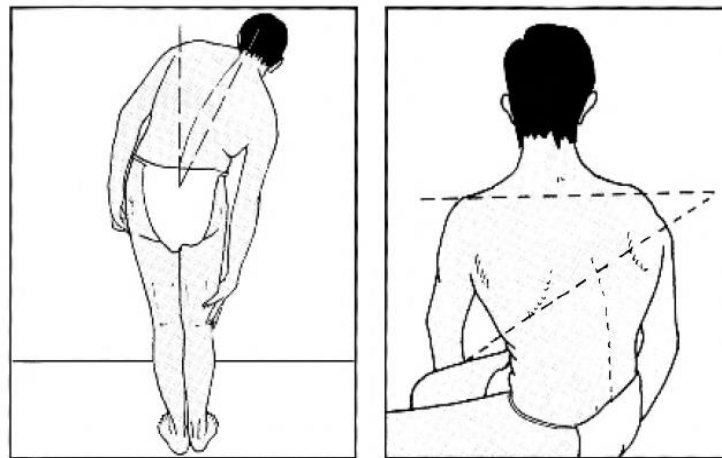
b. Ekstensi : normal 0 - 30°

c. Fleksi lateral dekstra/ sinistra : normal 0 – (30-40°)

d. Rotasi dekstra/ sinistra : normal 0 - 45°



Gambar 63. Ekstensi - Fleksi lateral



Gambar 64a. Fleksi lateral

Gambar 64b. Rotasi

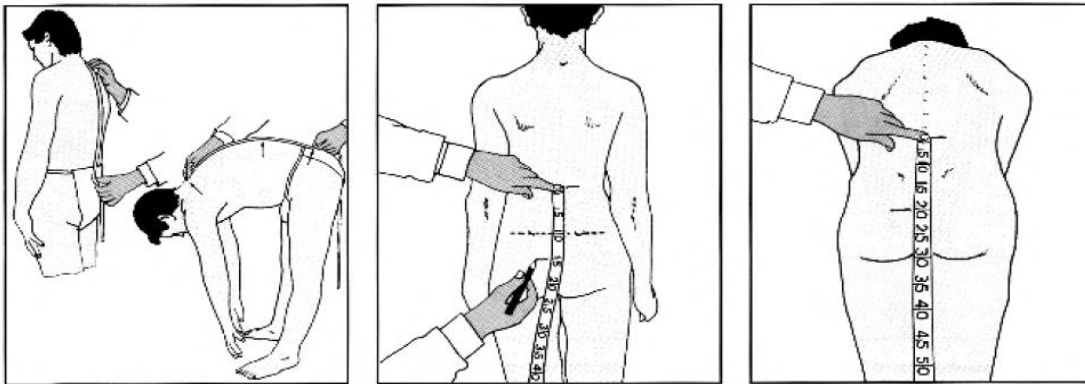
4. Tes Khusus

a. *Plumb line* (dari processus spinosus C7, dengan menggunakan tali bandul untuk mengetahui keseimbangan tulang belakang seimbang dengan mengukur kesegaran T1 - S1)

b. Schober test

- Buat 2 titik di *midline* lumbal berjarak 10 cm.
- Pasien diminta membungkuk ke depan (fleksi anterior).

- Ukur penambahan jarak kedua titik tersebut → indikasikan *lumbal Excursion* (normal : > 5 cm)



Gambar 65. *Lumbal flexion test/Schober's test.*

CHECKLIST
KETERAMPILAN PEMERIKSAAN EKSTREMITAS ATAS

No.	Prosedur	Cek
1	Memperkenalkan diri	
2	Anamnesis : keluhan utama, kualitas, derajat, lokasi dan penjalaran, faktor memperingan dan memperberat, perubahan sensasi, keluhan lain (neuromuskuler lain, fungsi organ, kelainan kulit, sistemik), RPD, RPK, R.sosial, R. alergi	
3	Menjelaskan pemeriksaan yang akan dilakukan	
4	Mencuci tangan sebelum melakukan pemeriksaan	
5	Meminta ijin kepada pasien sebelum melakukan pemeriksaan	
	Melakukan dan melaporkan pemeriksaan orthopedi regional	
6	Inspeksi/ <i>Look</i> : anterior, lateral, posterior	
7	Palpasi/ <i>Feel</i> : suhu, adakah nyeri	
8	<i>Movement</i> : Aktif dan pasif, pengukuran	
	Pemeriksaan <i>Shoulder</i>	
9	Inspeksi/ <i>Look</i> : anterior, lateral, posterior	
10	Palpasi/ <i>Feel</i> : pembengkakan, <i>bony prominence</i> , nyeri tekan, suhu	
11	<i>Move/ ROM</i> : abduksi-adduksi, fleksi, ekstensi, rotasi internal dan eksternal (aktif dan pasif)	
12	<i>Yergason test</i>	
13	<i>Drop arm test</i>	
14	<i>Aprehension test</i>	
	Pemeriksaan <i>Elbow</i>	
15	Inspeksi/ <i>Look</i> : anterior, posterior	
16	Palpasi/ <i>Feel</i> : suhu, <i>bony prominence</i> , nyeri tekan	
17	<i>Move/ ROM</i> : fleksi, ekstensi, supinasi dan pronasi (aktif dan pasif)	
18	<i>Tennis elbow test</i>	
	Pemeriksaan <i>Wrist & Hand</i>	
19	Inspeksi : dorsal, palmar	
20	Palpasi : suhu, nyeri tekan	
21	<i>Move/ ROM</i> : deviasi radial dan ulnar, fleksi, ekstensi, fleksi-ekstensi ibu jari, abduksi-adduksi ibu jari, oposisi ibu jari (aktif dan pasif)	
22	<i>Phalen's test dan Prayer test</i>	
23	<i>Finkelstein test</i>	
24	Menyampaikan seluruh hasil pemeriksaan kepada pasien	
25	Mencuci tangan setelah melakukan pemeriksaan	

**CHECKLIST PENILAIAN
KETERAMPILAN PEMERIKSAAN EKSTREMITAS BAWAH**

No.	Prosedur	Cek
1	Memperkenalkan diri	
2	Anamnesis : keluhan utama, kualitas, derajat, lokasi dan penjalaran, faktor memperingan dan memperberat, perubahan sensasi, keluhan lain (neuromuskuler lain, fungsi organ, kelainan kulit, sistemik), RPD, RPK, R.sosial, R. alergi	
3	Menjelaskan pemeriksaan yang akan dilakukan	
4	Mencuci tangan sebelum melakukan pemeriksaan	
5	Meminta ijin kepada pasien sebelum melakukan pemeriksaan	
	Pemeriksaan orthopedi regional	
6	Inspeksi/ <i>Look</i> : anterior, lateral, posterior	
7	Palpasi/ <i>Feel</i> : suhu, adakah nyeri	
8	<i>Movement</i> : Aktif dan pasif, pengukuran	
	Pemeriksaan panggul	
9	Inspeksi/ <i>Look</i> : anterior, lateral, posterior (posisi berdiri, berjalan dan posisi supinasi)	
10	Palpasi/ <i>Feel</i> : origo m. adductor longus dan trochanter minor	
11	<i>Move/ ROM</i> : Fleksi, ekstensi, abduksi, adduksi, rotasi internal dan eksternal (aktif dan pasif)	
12	<i>Pengukuran (true length dan apparent length)</i>	
	Pemeriksaan lutut	
13	Inspeksi/ <i>Look</i> : anterior, lateral, posterior, bandingkan kanan dan kiri (posisi berdiri, berjalan dan posisi supinasi)	
14	Palpasi/ <i>Feel</i> : suhu, nyeri tekan, ukur lingkaran paha (adakah <i>wasting</i> otot ?)	
15	<i>Move/ROM</i> : fleksi, ekstensi (aktif dan pasif)	
16	<i>Solomon's test</i>	
17	<i>Patella tap test</i>	
18	<i>Anterior/posterior drawer test</i>	
	Pemeriksaan foot dan ankle	
19	Inspeksi/ <i>Look</i> : inflamasi, scar, pembengkakan, deformitas, hiperhidrosis, ulserasi bandingkan kanan dan kiri	
20	Palpasi/ <i>Feel</i> : suhu, <i>pain/</i> nyeri, <i>bony prominence</i> (maleolus medialis dan lateralis)	
21	<i>Move</i> : <i>walking gait</i> , supinasi, pronasi, dorsofleksi dan plantar fleksi (aktif dan pasif)	
22	Menyampaikan seluruh hasil pemeriksaan kepada pasien	
23	Mencuci tangan setelah pemeriksaan	

**CHECKLIST
KETERAMPILAN PEMERIKSAAN VERTEBRA**

No.	Prosedur	Cek
1	Memperkenalkan diri	
2	Anamnesis : keluhan utama, kualitas, derajat, lokasi dan penjalaran, faktor memperingan dan memperberat, perubahan sensasi, keluhan lain (neuromuskuler lain, fungsi organ, kelainan kulit, sistemik), RPD, RPK, R.sosial, R. alergi	
3	Menjelaskan pemeriksaan yang akan dilakukan	
4	Mencuci tangan sebelum melakukan pemeriksaan	
5	Meminta ijin kepada pasien sebelum melakukan pemeriksaan	
	Pemeriksaan orthopedi regional	
6	Inspeksi/ <i>Look</i> : anterior, lateral, posterior	
7	Palpasi/ <i>Feel</i> : suhu, adakah nyeri	
8	<i>Movement</i> : Aktif dan pasif, pengukuran	
	Pemeriksaan Vertebra Cervicalis	
9	Inspeksi/ <i>Look</i> : anterior, lateral, posterior	
10	Palpasi/ <i>Feel</i> : suhu, pain, spasme otot	
11	<i>Move/ ROM</i> : Fleksi, ekstensi, rotasi (aktif dan pasif)	
12	<i>Compression test</i>	
13	<i>Distraction test</i>	
	Pemeriksaan Vertebra Thoracalis dan Lumbalis	
14	Inspeksi/ <i>Look</i> : anterior, lateral, posterior	
15	Palpasi/ <i>Feel</i> : sepanjang proc. spinalis, suhu, nyeri tekan, gibbus, spasme otot.	
16	<i>Move/ ROM</i> : fleksi lateral dextra dan sinistra, ekstensi, rotasi (aktif dan pasif)	
	Pemeriksaan Vertebra Lumbalis	
17	Inspeksi/ <i>Look</i> : anterior, lateral, posterior	
18	Palpasi/ <i>Feel</i> : sepanjang proc. spinalis, suhu, nyeri tekan, gibbus, spasme otot.	
19	<i>Move/ ROM</i> : fleksi lateral dextra dan sinistra, ekstensi, rotasi (aktif dan pasif)	
20	<i>Plumb line</i>	
21	<i>Schober test</i>	
22	Menyampaikan seluruh hasil pemeriksaan kepada pasien	
23	Mencuci tangan setelah melakukan pemeriksaan	

DAFTAR PUSTAKA

1. Burton, R., 1983, *The Hand Examination & Diagnosis*, 2nd edition, Churchill Livingstone.
2. Hoppenfeld, S., 1986, *Physical Examination Of The Spine and Extremities*, Appleton & Lange.
3. Salomon, L., 2001, *System of Orthopaedics and Fractures*, 8th edition, Oxford University, New York.

